

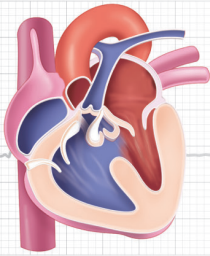
CARDIOLOGIA CLÍNICA DE CÃES E GATOS

Dolores María Porteiro Vázquez, DVM, GPCert (Cardio), Residence ECVIM-CA (Cardiology)

Licenciada em 2005 pela Universidade de Santiago de Compostela, Faculdade de Veterinária Lugo. Durante os anos de 2005 a 2011 colaborou com diferentes clínicas em Madrid, principalmente na área de medicina interna e de diagnóstico por imagem. De fevereiro de 2012 até julho de 2013 realizou o internato com ênfase na área de cardiologia com o Dr. Claudio Bussadori e com o Dr. Roberto Santilli em Milão (Itália). Em 2013 obteve o título de pós-graduação *General Practitioner Certificate in Cardiology* – ESVPS. Em agosto de 2013 iniciou o programa europeu de residência em cardiologia sob a supervisão do Dr. Roberto Santilli (ECVIM-CA Cardiology), o qual terminou mais recentemente. Atua como responsável pelo Serviço de Cardiologia do Hospital Veterinário Puchol (Madrid) e contribui para o Serviço de Telemedicina Ecgontheweb (Milão). É autora de inúmeras publicações de revistas internacionais, realiza a apresentação de trabalhos em congressos europeus e outros internacionais, adicionalmente, é colaboradora da redação de diversos capítulos de livros de Cardiologia Veterinária. Suas principais áreas de atuação são o diagnóstico e tratamento das arritmias.

Alexis José Santana González, DVM, MSc. GPCert (Cardiology)

Responsável pelo setor da área cardiorrespiratória, cirurgia torácica e terapia endovascular de Anicura Albea Hospital Veterinário, em Las Palmas de Gran Canaria. Pioneiro junto ao CVMIC na aplicação da terapia endovascular nas Ilhas Canárias. Pioneiro na Espanha na implantação de *Stent* na valva pulmonar, tromboectomia da artéria pulmonar e septostomia atrial. Colabora em diversos hospitais na Espanha com o desenvolvimento e aplicação de terapias. Participou de numerosos eventos na Espanha e na América Latina, autor do livro: *Técnicas Minimamente Invasivas em Pequenos Animais*, da editora Multimédica Ediciones Veterinarias, e outros numerosos artigos e capítulos de livros. Atualmente, é consultor de empresas de cardiologia e terapia endocardiocirculatória, para o desenvolvimento e implantação de procedimentos. Membro da Sociedade Espanhola e Europeia de Cardiologia Humana e presidente do comitê científico de Anicura Iberia.



Capítulo 1

EMBRIOLOGIA E ANATOMIA CARDÍACA 1

Massimiliano Tursi

| | |
|--|----|
| Embriologia do coração e dos grandes vasos. | 1 |
| Introdução | 1 |
| Placa cardiogênica e formação do tubo cardíaco | 1 |
| Formação da alça cardíaca. | 3 |
| Morfogênese externa | 3 |
| Morfogênese interna | 4 |
| Formação do septo intermediário, septo interatrial e septo interventricular. | 4 |
| Septação do tronco e do cone arterioso | 6 |
| Formação do sistema arterial | 7 |
| Anatomia do coração e dos vasos | 8 |
| Características gerais | 8 |
| Características físicas | 8 |
| Morfologia externa | 8 |
| Base. | 8 |
| Faces | 8 |
| Bordas | 9 |
| Vértice | 9 |
| Morfologia interna | 9 |
| Septo interatrial. | 9 |
| Septo interventricular. | 9 |
| Cavidades cardíacas | 10 |
| Conexões e topografia. | 12 |
| Meios de fixação. | 12 |
| Relações anatômicas. | 12 |
| Estrutura | 13 |
| Epicárdio. | 13 |
| Endocárdio. | 13 |
| Tecido de sustentação | 13 |
| Anéis fibrosos | 13 |
| Trígonos fibrosos. | 13 |
| Tecido de condução | 14 |
| Vasos | 14 |
| Artérias | 14 |
| Artéria coronária direita | 14 |
| Artéria coronária esquerda | 14 |
| Veias | 14 |

veia cava cranial e na porção caudal a veia cava caudal. A desembocadura da veia cava cranial está rodeada por uma depressão curvilínea chamada sulco terminal. A parte ventricular é quase o dobro maior que a parte atrial, possui uma forma de triângulo quase equilátero e é atravessada por um sulco profundo chamado sulco direito ou sulco interventricular subsinusal. Esse sulco origina-se por baixo da parte sinusal do átrio direito, próximo das aberturas do seio coronariano e da veia cava caudal, e recebe a veia cardíaca média e a artéria que a acompanha. O ventrículo direito situa-se cranial a esse sulco. A parede do ventrículo direito é um pouco flácida e de pouca resistência à compressão. O ventrículo esquerdo localiza-se na porção caudal e é encarregado de dar a consistência ao coração. A superfície do ventrículo direito é quase duas vezes maior que a do ventrículo esquerdo nessa face.

Face auricular. A face auricular é aquela na qual se observam as aurículas e é dividida em duas partes pelo tronco pulmonar. A aurícula esquerda estende-se caudalmente à esquerda, enquanto a aurícula direita posiciona-se mais cranialmente. Ambas as aurículas são lisas, convexas e apresentam alguns entalhes na parte ventral. Na porção dorsocaudal da aurícula esquerda desembocam as veias pulmonares esquerdas. A parte ventricular é lisa e convexa, é dividida por um sulco profundo chamado sulco interventricular paraconal que começa caudalmente ao sulco pulmonar. Esse sulco contém os vasos homônimos rodeados por tecido adiposo. Cranialmente ao sulco direito observa-se o ventrículo direito, cujo extensão nessa face é menor que a do esquerdo. A parte dorsal é mais convexa e forma o chamado cone arterioso.

Bordas

As duas faces do coração se unem por meios de duas bordas: bordas ventriculares direita e esquerda. A nomenclatura direita e esquerda refere-se ao coração direito e esquerdo e não à posição propriamente dita das bordas.

Borda ventricular direita. Está situada cranialmente e se dirige em um sentido oblíquo ventrocaudal. A porção dorsocranial forma parte da base da aurícula direita. O ventrículo direito que se encontra por baixo do sulco coronário, ocupa a maior parte da borda ventricular direita.

Borda ventricular esquerda. Localiza-se em uma posição caudal e perpendicular à porção caudal do esterno. No nível da posição auricular observa-se a desembocadura das veias pulmonares (Fig. 1.14). A parte ventricular é mais extensa, convexa e é constituída principalmente pelo ventrículo esquerdo.

Vértice

Presente no ventrículo esquerdo. Os sulcos interventriculares terminam nesse ponto.

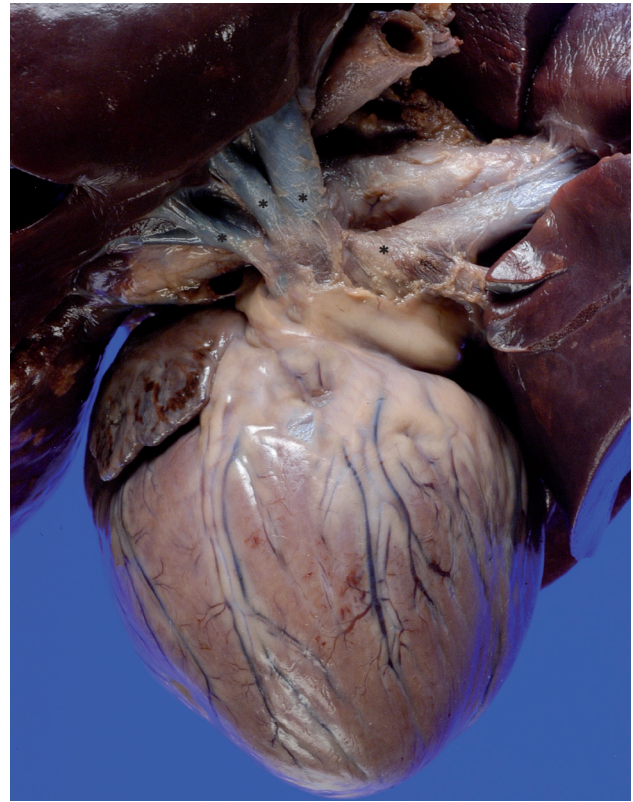


Figura 1.14 Margem ventricular esquerda formada pelo átrio e o ventrículo esquerdo. *: veias pulmonares.

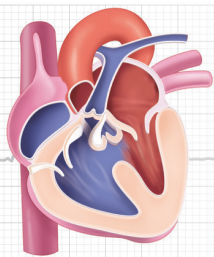
Morfologia interna

Septo interatrial

É uma estrutura anatômica pouco desenvolvida, delgada e parcialmente muscular que se orienta de forma oblíqua entre os átrios. A face que forma parte do átrio direito mostra, no nível da desembocadura da veia cava caudal, uma depressão membranosa chamada fossa oval (Fig. 1.15). Essa estrutura é vestígio do óstio oval fetal (conhecido como forame de Botallo). Está delimitada dorsal e lateralmente por uma borda muscular chamada borda da fossa oval. A parte mais profunda da fossa oval é muito fina e pode apresentar fenestrações que se comunicam com o átrio esquerdo.

Septo interventricular

O septo interventricular é uma estrutura mais extensa e larga do que o septo interatrial. É principalmente muscular, exceto na união atrioventricular onde é membranoso (Fig. 1.16). A porção muscular é muito grossa e apresenta uma curvatura convexa no lado direito e côncava do lado esquerdo. A porção membranosa corresponde ao forame interventricular no coração fetal. Essa parte do septo é delgada, fibrosa e se localiza ventralmente à válvula atrioventricular direita.



Capítulo 2

Fisiologia do sistema cardiovascular

Federica Marchesotti, Oriol Domenech

ESTRUTURA DO MÚSCULO CARDÍACO

INTRODUÇÃO

O miocárdio é o componente muscular do coração. É uma estrutura bem organizada formada por células musculares (cardiomiócitos ou miócitos), células não miocíticas (fibroblasto e macrófagos) e uma rica rede vascular. Todos os componentes do miocárdio são sustentados por uma rede densa chamada matriz extracelular.

Cada miócito, que geralmente é mononucleado, está envolto por uma membrana plasmática chamada sarcolema. A membrana plasmática penetra dentro das células e forma os túbulos T, um sistema de membrana que desempenha um papel-chave no ciclo da excitação-contracção. O miócito no seu interior é formado principalmente por miofibrilas que constituem o elemento contrátil da célula. Intercaladas entre as miofibrilas, e abaixo do sarcolema, existem múltiplas mitocôndrias cuja função principal é a geração de energia em forma de adenosina 5'-trifosfato (ATP). Essa energia é necessária para manter a função e vitalidade do coração. Outra estrutura muito

importante presente entre as miofibrilas é o retículo sarcoplasmático. O retículo sarcoplasmático é formado por duas partes, uma rede sarcotubular e uma cisterna do subsarcolema, e sua função principal é estocar o cálcio. A cisterna do subsarcolema e os túbulos T formam uma unidade funcional chamada “díade” (Fig. 2.1). As estruturas intracitoplasmáticas distribuem-se em um espaço citosólico e são sustentadas por um citoesqueleto extremamente organizado. Os miócitos adjacentes estão conectados entre si por meio de uniões particulares chamadas discos intercalares (Fig. 2.2).

De acordo com a função que desempenham os cardiomiócitos, o miocárdio pode ser classificado em: miocárdio comum e miocárdio específico. O miocárdio comum é formado por cardiomiócitos com capacidade contrátil e se dividem em atriais e ventriculares. O miocárdio específico é constituído pelos cardiomiócitos com capacidade de excitação e condução e são encarregados de gerar o potencial de ação e transmiti-lo às células do miocárdio comum (tecido de condução). As características anatômicas dos diferentes cardiomiócitos estão expressas na Tabela 2.1.

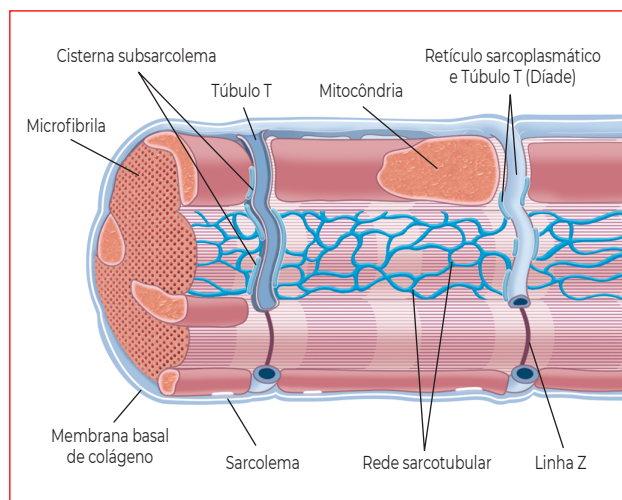


Figura 2.1 Representação de um cardiomiócito.

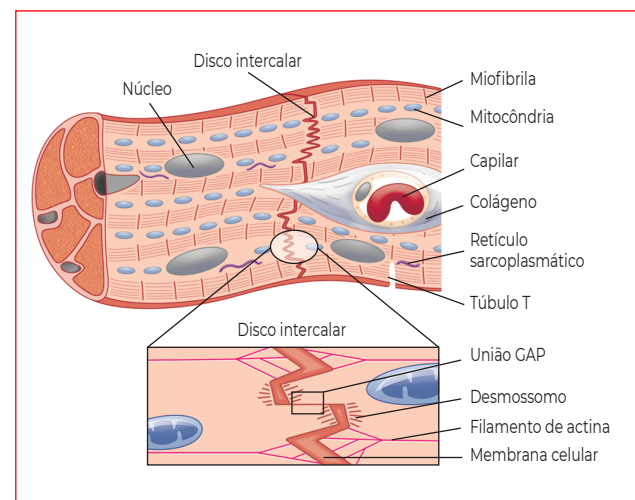


Figura 2.2. Representação esquemática dos cardiomiócitos e dos discos intercalares.

- Estridor: são produzidos durante a fase da inspiração e devem-se a uma obstrução respiratória.
- Crepitações: normalmente são inspiratórias e devem-se à reabertura das vias aéreas colapsadas durante a expiração. Podem estar presentes em enfermidades de comprometimento bronquial ou em edema pulmonar.

Podem ser percebidos estridores ou roncos, sem a necessidade de estetoscópio, durante a consulta e inspeção da respiração do paciente, o que pode indicar um problema obstrutivo de vias aéreas superiores (síndrome do cão braquicefálico, paralisia laríngea, colapso laríngeo, pólipos nasofaríngeos etc.).

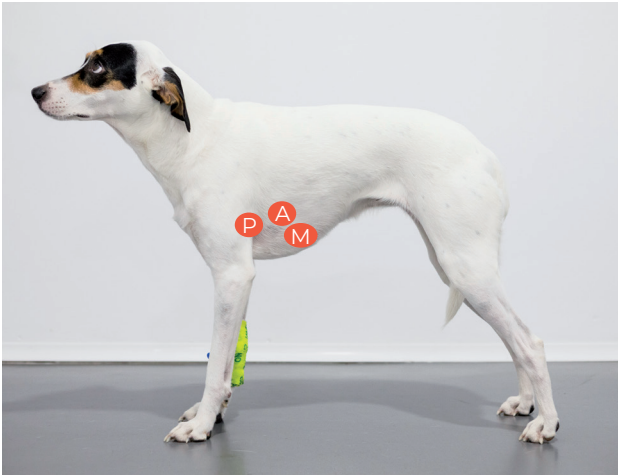


Figura 4.8. Pontos de auscultação de máxima intensidade no hemitórax esquerdo, sendo o P: foco da válvula pulmonar, A: foco da válvula aórtica e M: foco da válvula mitral.

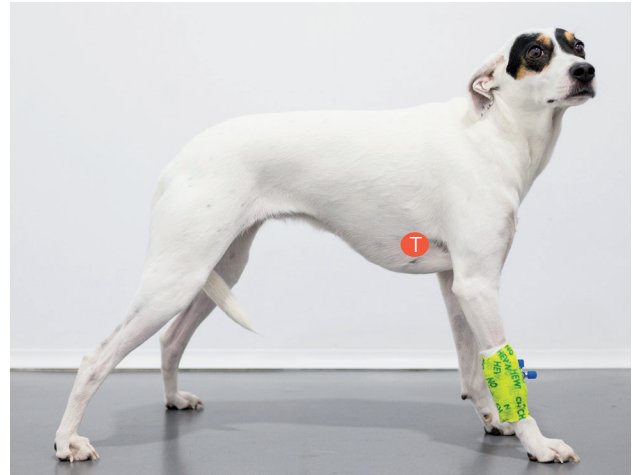

Figura 4.9. Pontos de auscultação de máxima intensidade no hemitórax direito, sendo T: foco da válvula tricúspide.

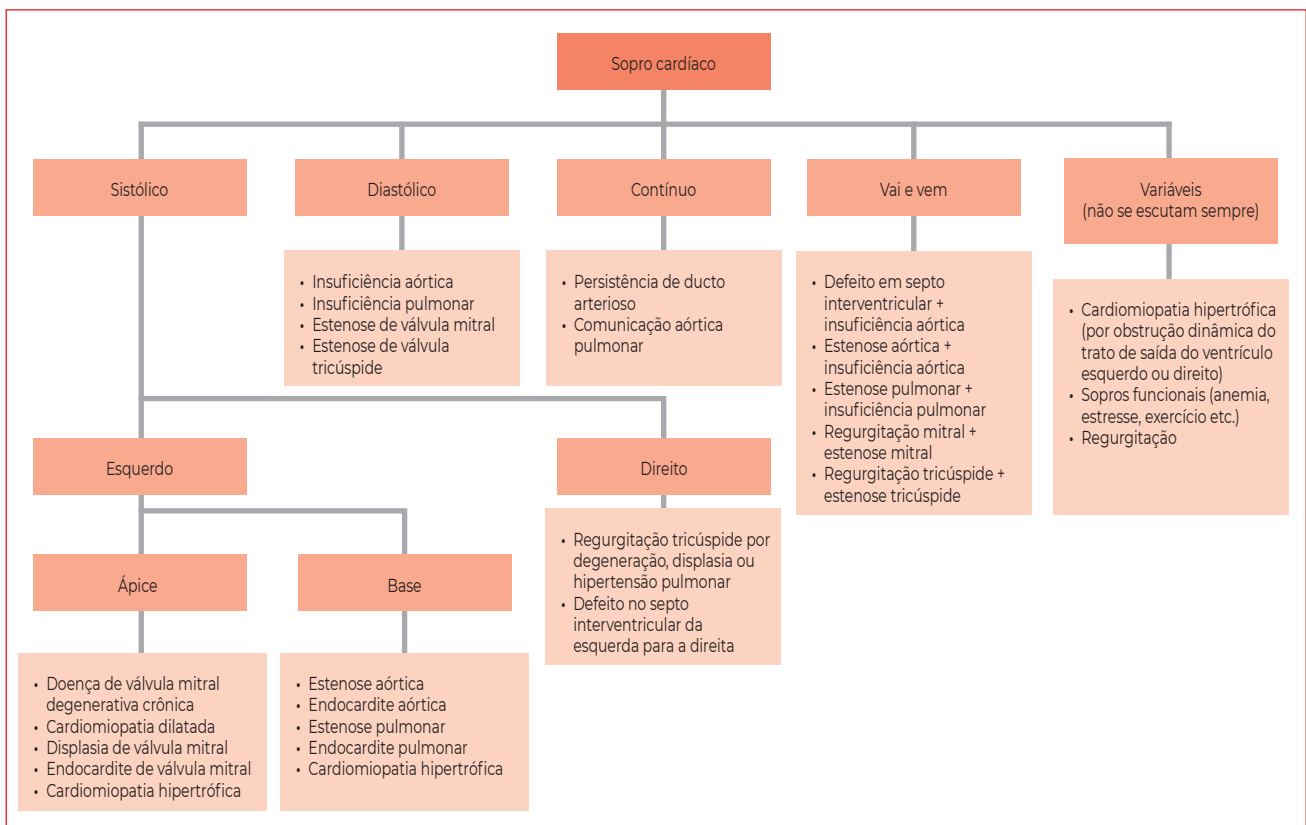


Figura 4.10. Algoritmo de diagnóstico diferencial segundo o tipo de sopro.

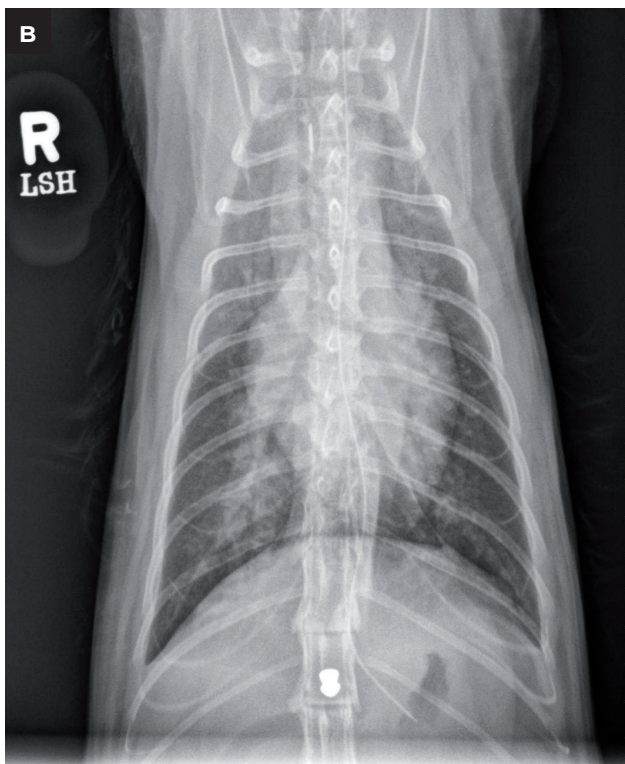
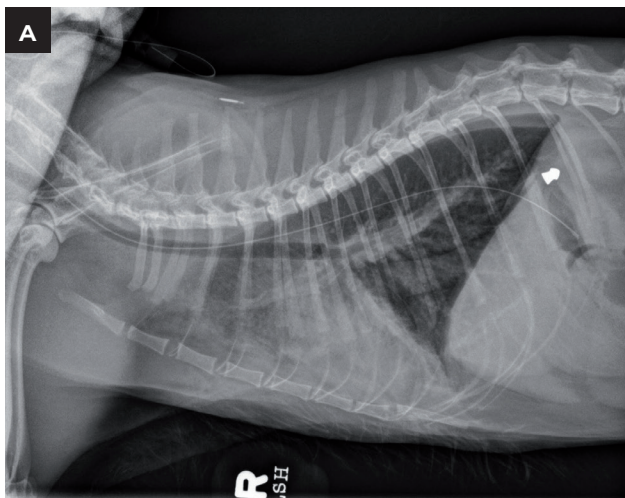


Figura 5.17. (A-B) Insuficiência cardíaca congestiva em um gato. Paciente com coração em forma de “coração de São Valentim”, dilatação de vasos sanguíneos pulmonares, aumento assimétrico de opacidade pulmonar (padrão intersticial não estruturado e padrão alveolar) e efusão pleural leve na região ventral da cavidade torácica com escurecimento da margem ventral da silhueta cardíaca.

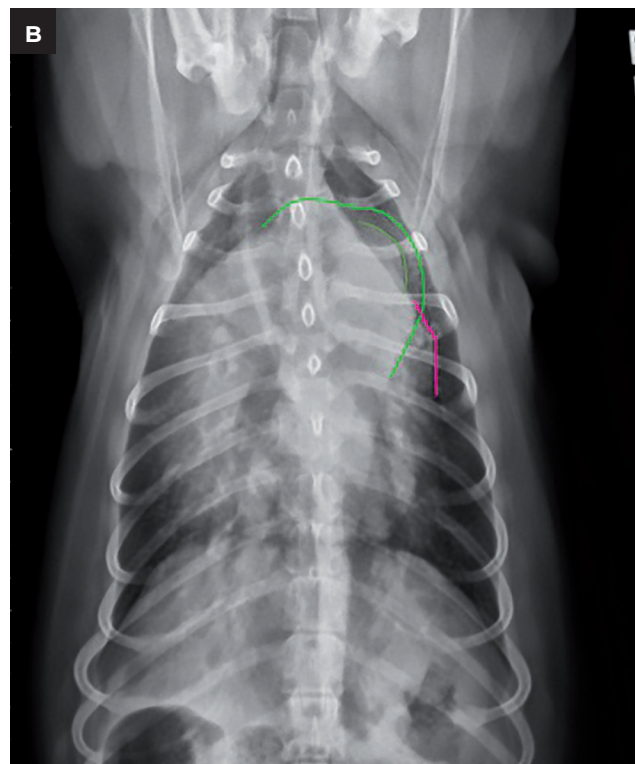
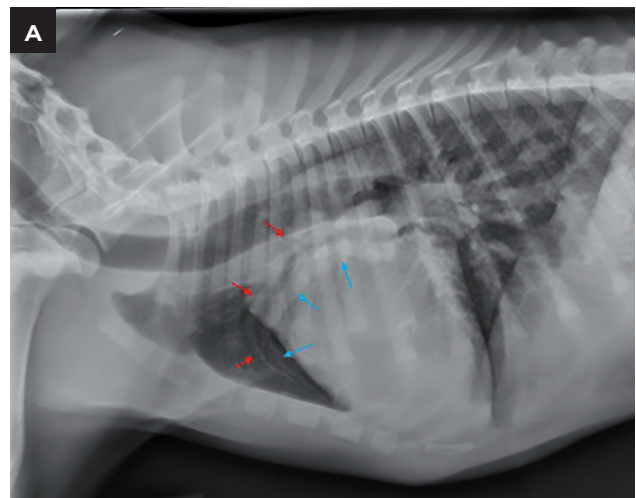


Figura 5.18. Persistência do ducto arterioso. **(A)** Paciente com dilatação de artérias (setas vermelhas) e veias (setas azuis) pulmonares e aumento difuso de opacidade pulmonar, condizente com sobrecarga da circulação pulmonar. **(B)** Dilatação do arco aórtico (linha verde-clara), do tronco pulmonar (linha verde-escura) e da aurícula esquerda (linha rosa) compatível com o “sinal dos três dedos”. Nota-se também o aumento do átrio e ventrículo esquerdo.

Estenose pulmonar

Ocorre como consequência de uma malformação da válvula pulmonar (estenose valvar) ou, com menor frequência, por uma obstrução ao nível da via de saída do ventrículo direito (estenose pulmonar subvalvular). Os sinais radiográficos característicos são (Fig. 5.19A-B):

dilatação pós-estenótica do tronco pulmonar, os vasos pulmonares geralmente estão normais ou reduzidos de tamanho e a silhueta cardíaca pode ser normal ou apresentar um grau variável de cardiomegalia direita.

mudança de pressão de 2 m/s e 1 m/s. Valores menores que 1.500 mmHg são indicativos de disfunção do ventrículo direito. É uma mensuração muito pouco utilizada em medicina veterinária, extrapolada da medicina humana. É fácil de mensurar e com poucas variações intraoperador e interoperador, se utilizados cortes padrões.

Avaliação da função diastólica

A avaliação da função diastólica do VD será estudada mediante:

- Tamanho do AD: assim como ocorre no VE, uma dilatação do átrio direito pode ser o primeiro indicador de uma disfunção sistólica do VD
- Fluxo tricúspide: assim como no fluxo transmitral uma variação do fluxo transtricúspide é indicativo de disfunção diastólica. A razão E/A normal em pacientes saudáveis vai de 0,3 a 3,08. É uma medida muito variável pela fase respiratória.

Doppler tecidual: avaliará a função diastólica do VD pelo TDI no nível do anulo da válvula tricúspide. As variações da razão E/E', IVRT derivado do TDI, razão E'/A', são indicativos de disfunção sistólica.

Uma razão E'/A' < 1,12 é preditiva de disfunção diastólica direita.

ECOCARDIOGRAFIA AVANÇADA – ECOCARDIOGRAFIA COM A TÉCNICA *SPECKLE TRACKING*

A ecocardiografia com *Speckle-tracking* (EST) é uma técnica destinada a quantificar o grau de deformação cardíaca uma vez processadas as imagens ecocardiográficas. O coração se contrai em diferentes planos ao mesmo tempo graças à complexa anatomia do ventrículo e à orientação das fibras miocárdicas. Em uma visão simplificada da mecânica cardíaca, a contração cardíaca é produzida em três planos de deformação: longitudinal, radial e circunferencial. Além destes três planos de deformação, a base do coração e o ápice giram em direções opostas, causando um movimento de rotação (giro ou torção) do coração ao longo do eixo longo permitindo que a ejeção e o relaxamento sejam eficazes. A ecocardiografia com *Speckle-tracking* permite avaliar tanto o grau de deformação segmentar como global, o que significa que é possível identificar variações na contração cardíaca

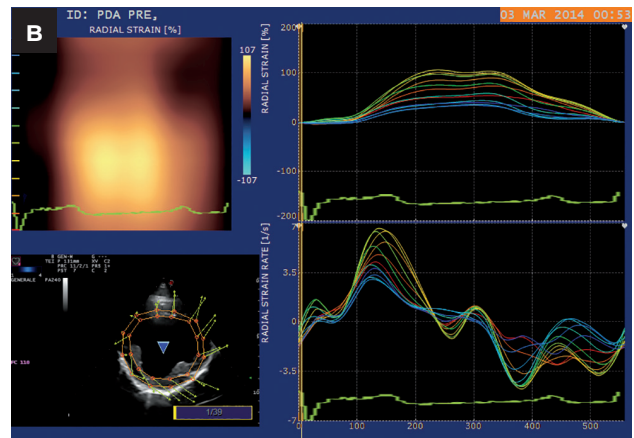
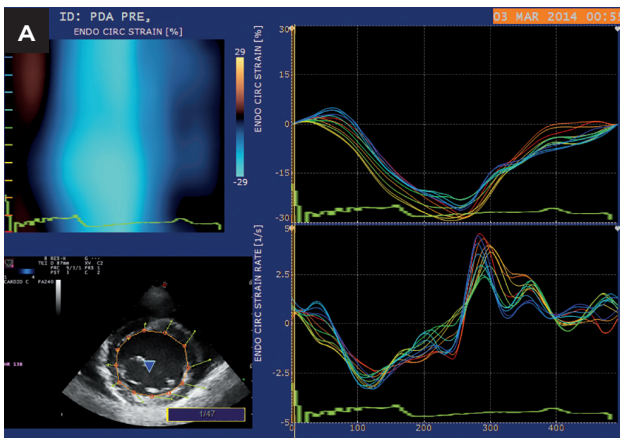
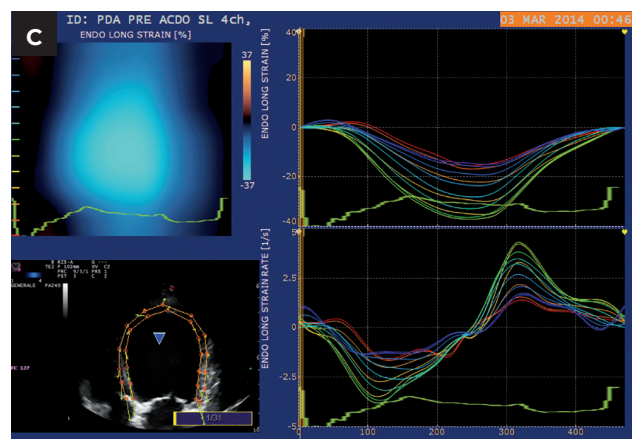


Figura 7.62. Imagens de *Strain* obtidas de outro software comercial que usa uma técnica de *feature tracking* (seguimento). As curvas de *Strain* sempre mostram apenas um pico (sistólico), enquanto as curvas de *Strain rate* permitem quantificar os tempos sistólicos e diastólicos. Dependendo da frequência cardíaca, as curvas de *Strain rate* podem aparecer não fusionadas e serem visíveis as ondas E e A (A-B) ou estarem fusionadas (C). Este achado dificultará a análise dos diferentes eventos cardíacos durante a diástole. De modo similar a (A), as imagens mostram na parte superior esquerda um modo M colorido que analisa os diferentes segmentos ao longo do tempo, enquanto na parte inferior esquerda há uma imagem 2D do evento analisado mostrando o modo em que foi realizado o *tracking*. Na imagem à direita, observam-se as curvas de *Strain* (acima) e de *Strain rate* (abaixo) com os diferentes segmentos analisados. Não se observam o *Strain* e o *Strain rate* globais. Curvas de *Strain* e *Strain rate* (A) circunferencial, (B) radial, (C) longitudinal.



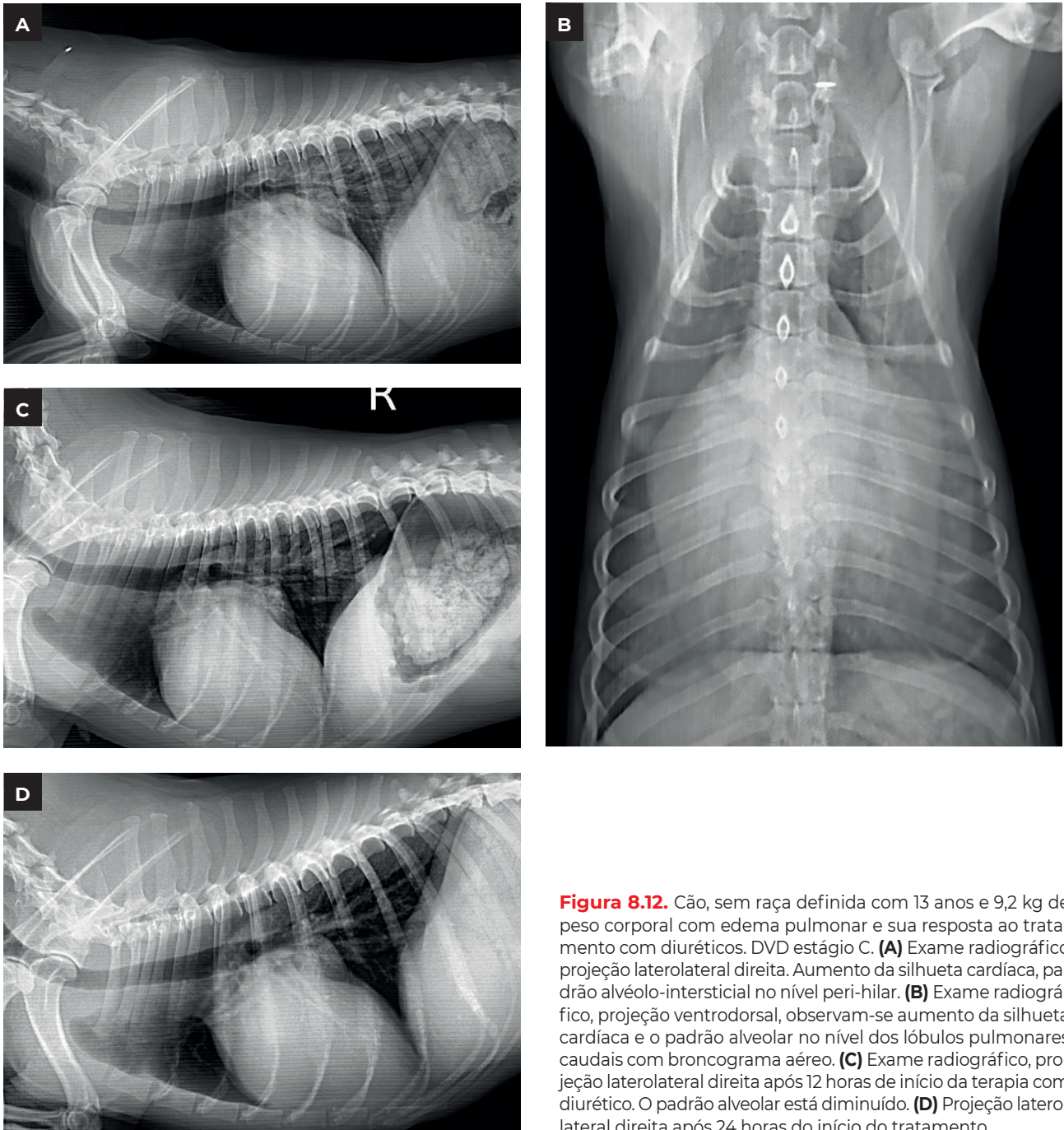


Figura 8.12. Cão, sem raça definida com 13 anos e 9,2 kg de peso corporal com edema pulmonar e sua resposta ao tratamento com diuréticos. DVD estágio C. **(A)** Exame radiográfico projeção laterolateral direita. Aumento da silhueta cardíaca, padrão alvéolo-intersticial no nível peri-hilar. **(B)** Exame radiográfico, projeção ventrodorsal, observam-se aumento da silhueta cardíaca e o padrão alveolar no nível dos lóbulos pulmonares caudais com broncograma aéreo. **(C)** Exame radiográfico, projeção laterolateral direita após 12 horas de início da terapia com diurético. O padrão alveolar está diminuído. **(D)** Projeção laterolateral direita após 24 horas do início do tratamento.

PERFIL HEMATOLÓGICO

Esta análise permite uma avaliação do estado geral do paciente, e pode ser útil na detecção de patologias concomitantes que podem influenciar no tratamento e prognóstico. Recomenda-se a realização de hemograma e perfil bioquímico prévios ao começo do tratamento. Verificar a presença de anemia, azotemia e de outras anormalidades por meio da avaliação das concentrações

de eletrólitos. Recomenda-se avaliar e monitorar a função renal e dos eletrólitos entre 7 e 14 dias do início da terapia com diuréticos para verificar a necessidade de ajuste de doses, os sinais clínicos, bem como considerar os achados no exame físico. Uma elevação da creatinina acima de 30% do valor basal é um sinal de alerta ao clínico para o comprometimento da função renal.

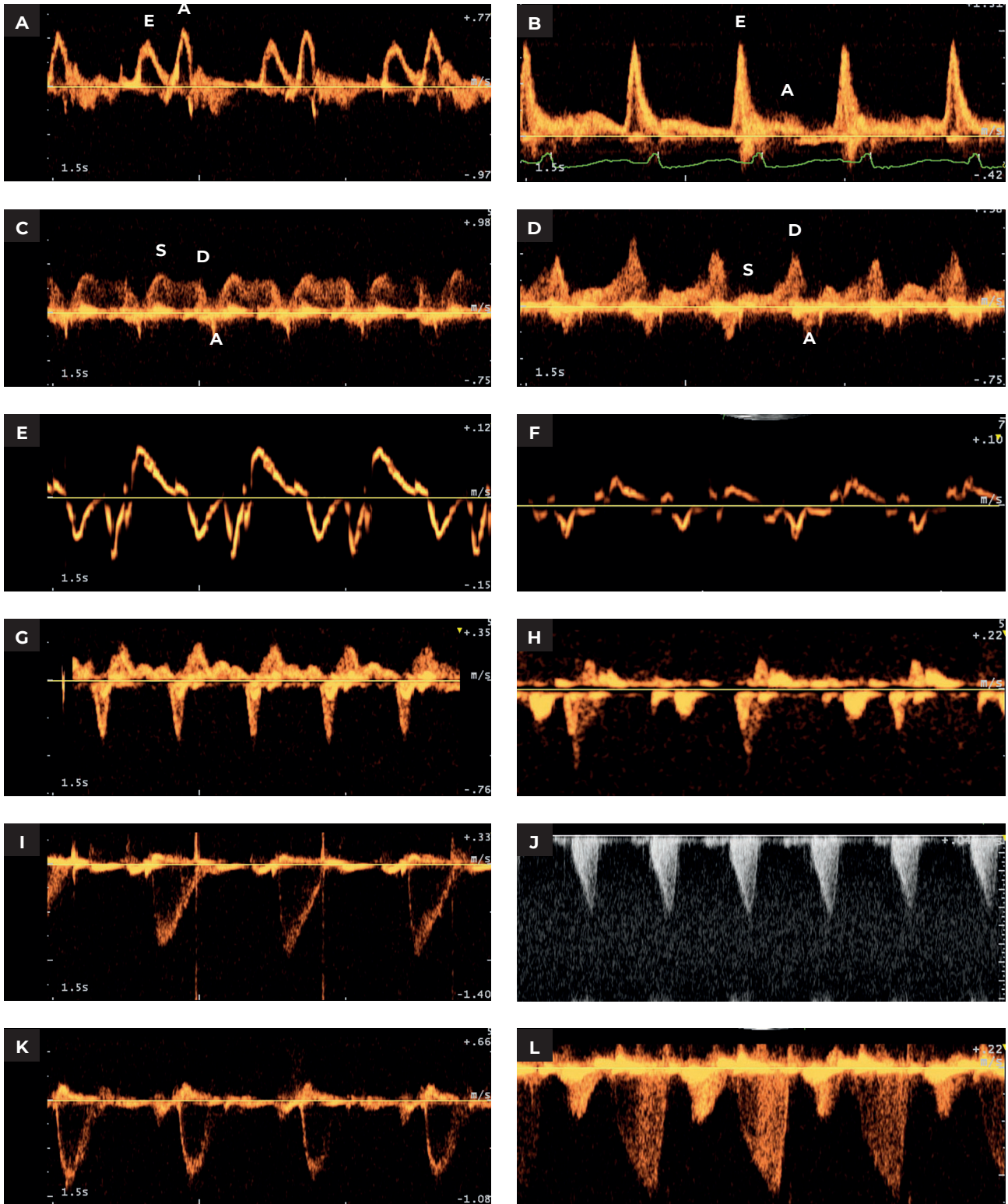
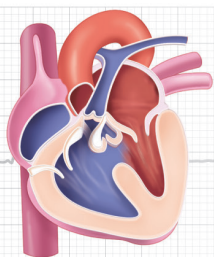


Figura 11.3. Exemplos de fluxos de Doppler em uma situação normal e em casos de cardiomiopatia hipertrófica grave. **(A)** Fluxo transmitral normal. **(B)** Fluxo transmitral restrito. **(C)** Fluxo das veias pulmonares normais. **(D)** Fluxo das veias pulmonares restrito. **(E)** Velocidade anular TDI normal. **(F)** Velocidade anular TDI restritiva. **(G)** Velocidade do fluxo da aurícula esquerda normal. **(H)** Velocidade auricular reduzida. **(I)** Fluxo aórtico laminar. **(J)** Fluxo aórtico turbulento secundário à obstrução dinâmica do trato de saída do ventrículo esquerdo. **(K)** Fluxo pulmonar laminar normal. **(L)** Fluxo pulmonar turbulento secundário à obstrução dinâmica do trato de saída do ventrículo direito.



Capítulo 12

Cardiomiopatia congênita – Comunicações cardíacas

Alexis José Santana González

GENERALIDADES

A prevalência em geral da cardiomiopatia congênita na medicina veterinária é baixa, tal como indicado por vários estudos.

Mas essa prevalência difere quando se trata de animais de raça pura (na qual pode chegar a cerca de 8 a 9%) ou raças mistas, nas quais um estudo demonstrou ser de 0,13% (Schrope et al. 2015). Isso demonstra em parte que esses defeitos hereditários apresentam vários genes que se concentram em diferentes raças puras e são transmitidos de forma complexa, já que não respondem a um modelo teórico clássico de hereditariedade segundo o modelo mendeliano. O que tem sido demonstrado é que quanto maior o número de indivíduos de uma descendência que apresentam certo problema acardiaco congênito, maior é a possibilidade das gerações seguintes apresentarem o defeito em questão e de que esse defeito aumente com a endogamia. Por isso, os controles prévios de animais para reprodução devem incluir sempre uma avaliação cardiológica com exames complementares específicos. Estes, por exemplo, são realizados em algumas raças predispostas a problemas cardíacos específicos como o Boxer (no qual se realiza exclusão de estenose pulmonar e aórtica).

Nos gatos, a incidência da patologia cardiogênica está entre 0,14 % e 1%, sem uma aparente predileção racial ou sexual. Os dados de menor incidência foram publicados no mesmo artigo dos caninos, no qual somente foram avaliados gatos de raça mista.

Dentre as patologias congênitas em medicina veterinária, é possível diferenciar de forma geral dois grandes grupos: as patologias decorrentes de uma obstrução na passagem de sangue ou as que são ocasionadas por presença de defeitos de comunicação entre cavidades ou vasos sanguíneos que anatomicamente deveriam estar diferenciados. As primeiras, fisiopatologicamente, produzem uma sobrecarga de pressão nas cavidades imediatamente anteriores à obstrução. As segundas, são aquelas abordadas no presente capítulo e que podem ser definidas como *shunt* (que significa literalmente derivação ou

comunicação). Essas, segundo sua posição anatômica, podem ser intra ou extracardiacas. A fisiopatologia desses defeitos é a produção de uma sobrecarga de volume, com exceção da tetralogia de Fallot (ToF), que é considerada entre as patologias que causam cianose e sobrecarga de pressão (mais concretamente no ventrículo direito).

Um *shunt* extracardiaco clássico é a persistência do ducto arterioso (PDA), ou ducto arterioso persistente, mas não é o único que está descrito na bibliografia veterinária. As fistulas arteriovenosas (Fig. 12.1), as fistulas broncoesofágicas ou as janelas aortopulmonares são outras entidades que estão dentro das comunicações ocasionadas fora do coração.

Ao contrário, os *shunts* intracardiacos são aqueles, como o nome indica, que ocorrem dentro do coração, sendo o maior representante a comunicação interventricular (CIV) ainda que outros, como a ToF ou defeito do septo atrial (DSA), também sejam considerados patologias ocasionais de *shunt* intracardiaco.

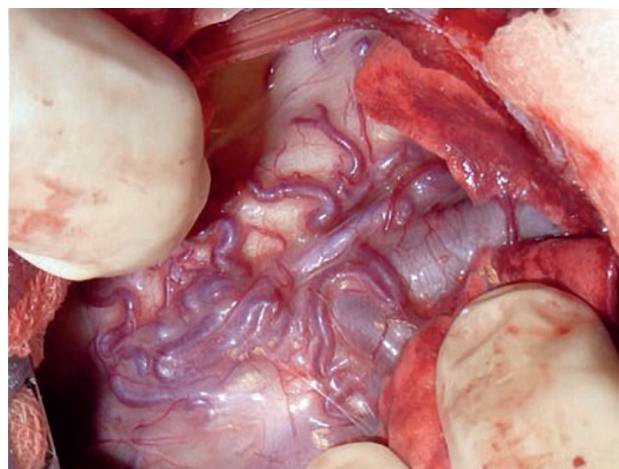

Figura 12.1. Imagem de múltiplas fistulas aortopulmonares em paciente canino de 1 ano de idade com evidências ecocardiográficas de sobrecirculação (sobrecarga de volume ventricular esquerdo).

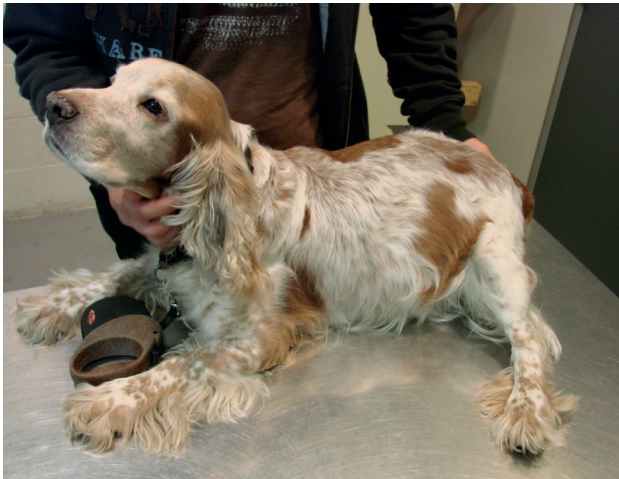

Figura 15.4 Paciente com dispneia em posição ortopneica secundária à cardiomiopatia dilatada complicada com hipertensão pulmonar severa.

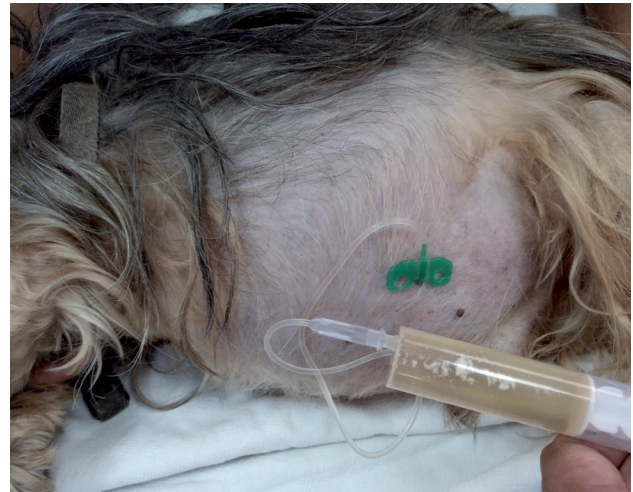

Figura 15.6 Abdominocentese.



Figura 15.5 Cão Yorkshire Terrier com ascite secundária à hipertensão pulmonar.

EXAMES COMPLEMENTARES DE DIAGNÓSTICO

Cateterismo cardíaco

Na medicina humana, o cateterismo do lado direito do coração é o exame de escolha que permite avaliar de forma totalmente objetiva os valores hemodinâmicos de função ventricular e a pressão. É realizado introduzindo-se um cateter do tipo de Swan-Ganz com balão por meio da técnica de Seldinger através da veia jugular até chegar à aurícula direita, onde se efetuará a mensuração da pressão auricular. Em seguida, introduz-se o cateter até o ventrículo direito e artéria pulmonar para mensurar as respectivas pressões (Fig. 15.7). Na medicina veterinária, esse tipo de procedimento não faz parte da rotina prática do ponto de vista clínico e também por seu caráter invasivo, podendo oferecer risco elevado para alguns pacientes, além de se tratar de uma técnica de elevado custo para o tutor. Portanto, em nossos pacientes, as estimativas de pressão pulmonar devem ser obtidas por meio de técnicas não invasivas como a ecocardiografia.

Radiografias torácicas

As radiografias torácicas em muitos casos não apresentam alterações, não sendo patognomônicas da enfermidade. Geralmente não são específicas para HP, porém podem evidenciar alterações que sugerem a HP, dependendo da causa subjacente. Nessas alterações pode-se observar a presença de cardiomegalia direita com imagem de “D” invertido (Fig. 15.8), cardiomegalia generalizada (Fig. 15.9), dilatação da artéria pulmonar, artérias pulmonares tortuosas, sinais de insuficiência cardíaca congestiva direita (efusão pleural, aumento do tamanho da veia cava caudal, hepatomegalia, ascite).

Tabela 15.2. Sinais clínicos sugestivos de hipertensão pulmonar (HP) em cães segundo Reinero et al. – Consenso do ACVIM.

| Achados altamente sugestivos de HP | Achados possivelmente sugestivos de HP |
|---|---|
| Síncope (em esforço ou atividade física intensa) sem outra causa aparente | Taquipneia em repouso |
| Dificuldade respiratória em repouso | Aumento do esforço respiratório em repouso |
| Finalizar um esforço ou atividade física com dificuldade respiratória | Taquipneia prolongada após um esforço ou atividade física |
| Insuficiência cardíaca congestiva direita (ascite) | Cianose |

canina, apresenta um padrão geométrico homogêneo de hipertrofia, e na espécie felina, 39% apresentam uma hipertrofia com participação interventricular na diástole, e 41,3% uma hipertrofia da parede posterior do ventrículo esquerdo na diástole. Na espécie canina, pode-se

Tabela 19.2. Doenças associadas à hipertensão arterial sistêmica mais frequentes em cães e gatos.

| Cães | Gatos |
|---|---|
| <ul style="list-style-type: none"> • Doença renal crônica • Doença renal aguda • Hiperadrenocorticismo • Feocromocitoma | <ul style="list-style-type: none"> • Doença renal crônica • Hipertireoidismo • Hiperaldosteronismo • Feocromocitoma • Hiperadrenocorticismo (raro) |

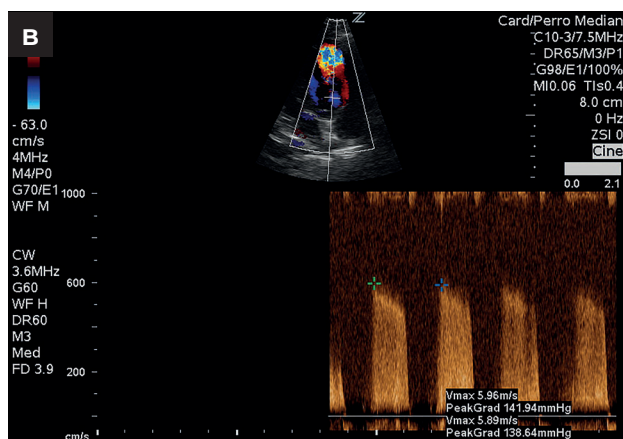
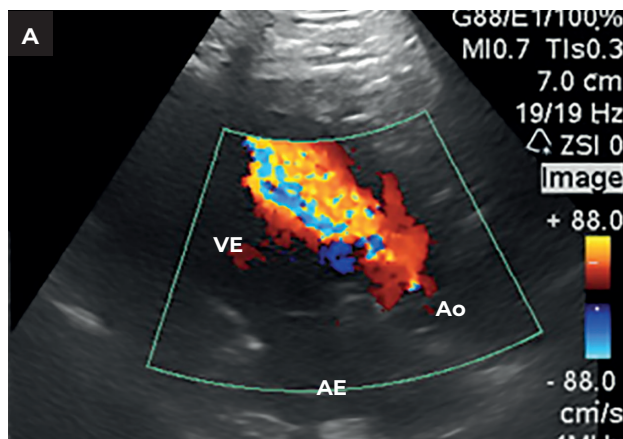


Figura 19.2. Exame ecocardiográfico de um cão com hipertensão arterial sistêmica grave secundária a um feocromocitoma. **(A)** Doppler colorido na projeção paraesternal direita cinco câmaras e **(B)** Doppler contínuo obtido na projeção apical esquerda cinco câmaras. Observa-se um fluxo turbulento diastólico com elevada velocidade no nível da válvula aórtica. AE: átrio esquerdo, Ao: aorta, VE: ventrículo esquerdo. Imagem cedida por Alexis Santana.

Tabela 19.3. Principais causas de miocardite infecciosa descritas em medicina veterinária.

| Tipo | Agente etiológico |
|--------------|---|
| Vírus | <ul style="list-style-type: none"> • Cinomose canina • Herpes-vírus • Parvovírus |
| Rickettsias | <ul style="list-style-type: none"> • <i>Rickettsia rickettsii</i> |
| Bactérias | <ul style="list-style-type: none"> • <i>Borrelia burgdorferi</i> • <i>Bartonella henselae</i> • <i>Bartonella vinsonii</i> |
| Algas | <ul style="list-style-type: none"> • Espécies de <i>Prototheca</i> |
| Fúngicas | <ul style="list-style-type: none"> • <i>Blastomices dermatitidis</i> • <i>Cryptococcus neoformans</i> • <i>Coccidioides immitis</i> • <i>Aspergillus terreus</i> |
| Protozoários | <ul style="list-style-type: none"> • <i>Trypanosoma cruzi</i> • <i>Hepatozoon</i> • <i>Toxoplasma gondii</i> • <i>Neospora caninum</i> • <i>Leishmania</i> |

observar uma insuficiência aórtica com elevada velocidade e geralmente associada a uma dilatação da aorta proximal (Fig. 19.2).

O diagnóstico e o tratamento precoces da hipertensão e das patologias concomitantes geralmente associam-se a uma melhora da patologia cardíaca adquirida.

DOENÇAS INFECCIOSAS

Numerosas doenças infecciosas podem afetar o sistema cardiovascular, produzindo na maioria das vezes miocardite, pericardite ou endocardite.

Na maioria dos casos, a miocardite secundária a agentes infecciosos é subclínica e somente se apresenta com uma inflamação local, mas em alguns casos pode ocorrer uma miocardite severa e difusa (Tabela 19.3). Os sinais clínicos mais frequentes são febre, apatia, debilidade, arritmias ou até insuficiência cardíaca devido a uma miocardite necrosante que chega a ser letal em alguns casos. No exame ecocardiográfico, podem ser observadas alterações na morfologia e ecogenicidade da função cardíaca. O miocárdio ventricular pode aparecer hiperecogênico de forma difusa ou localizada, e às vezes até nodular ou granular. Com frequência, encontram-se alteradas tanto a função sistólica como a função diastólica, o que em virtude do dano miocárdico, pode conduzir a um quadro com fenótipo de cardiomiopatia dilatada.

A suspeita diagnóstica de miocardite infecciosa pode ser realizada por meio da história pregressa do paciente, exame físico e avaliações complementares, como a ecocardiografia, biomarcadores cardíacos (como as

Janela pericárdica

A janela pericárdica é um procedimento paliativo que permite drenar a efusão pericárdica através da cavidade pleural naqueles casos de efusões crônicas. Não está indicada em pacientes que apresentam sangramento agudo associado a massas cardíacas. O procedimento pode ser realizado com uma técnica aberta através de um acesso transdiafragmático com uma minitoracotomia ventral próxima ao 8^o e 10^o espaços intercostais ou com toracoscopia.

Janela pericárdica com acesso transdiafragmático com celiotomia

Com o paciente posicionado em decúbito dorsal, deve-se realizar uma celiotomia medial cranial (Fig. 21.11A). O fígado é afastado caudalmente para realizar uma incisão no diafragma dorsalmente ao processo xifóideo. Posicionam-se algumas suturas de sustentação para manter o diafragma separado (Fig. 21.11B). Identifica-se o ápice cardíaco e o pericárdio e então realiza-se a janela pericárdica (Fig. 21.11C). Para a realização desse procedimento cirúrgico não são necessários materiais cirúrgicos especiais, mas a principal desvantagem do mesmo é não permitir a inspeção do mediastino ou a realização de biópsias de massas que podem estar localizadas no átrio ou na base do coração.

Janela pericárdica com toracoscopia

Pode ser realizada com um acesso transdiafragmático ou com um acesso lateral. O acesso lateral é realizado em decúbito lateral esquerdo para se ter uma melhor visualização do átrio direito. O acesso transdiafragmático no ponto da câmara é posicionado próximo ao terço medioventral do 10^o espaço intercostal cranial ao diafragma. Os pontos de trabalho são colocados cranialmente ao ponto da câmara no terço dorsal e ventral dos espaços intercostais entre a 6^a e a 8^a costela. O número de pontos de trabalho dependerá do tamanho do paciente, mas recomenda-se utilizar no mínimo dois pontos. Pode-se colocar um terceiro ponto próximo ao terço ventral do terceiro espaço intercostal para controlar o lobo pulmonar cranial. Normalmente, realiza-se uma fenestração pericárdica de aproximadamente 3 × 3 cm nos casos de cães de tamanho grande. O cirurgião decide o tamanho da janela em função do tamanho do paciente. Uma variação do acesso transdiafragmático é posicionar os pontos de trabalho em um só lado do tórax, próximos ao 5^o e 7^o espaços intercostais direito ou esquerdo. Com esse tipo de acesso, geralmente é necessário fechar o mediastino. O tamanho da janela tem que ser o mínimo necessário para garantir a drenagem do líquido pericárdico sem risco de se fechar a abertura posteriormente, mas não deve ser muito grande para evitar que o coração possa

criar uma hérnia. Depois de ser realizada a fenestração do pericárdio, realiza-se uma inspeção por meio de uma pericardioscopia para avaliar a superfície do coração, o átrio direito e a artéria aorta ascendente com o objetivo de visualizar possíveis anomalias ou massas. Se for necessário, são realizadas biópsias de massas cardíacas.

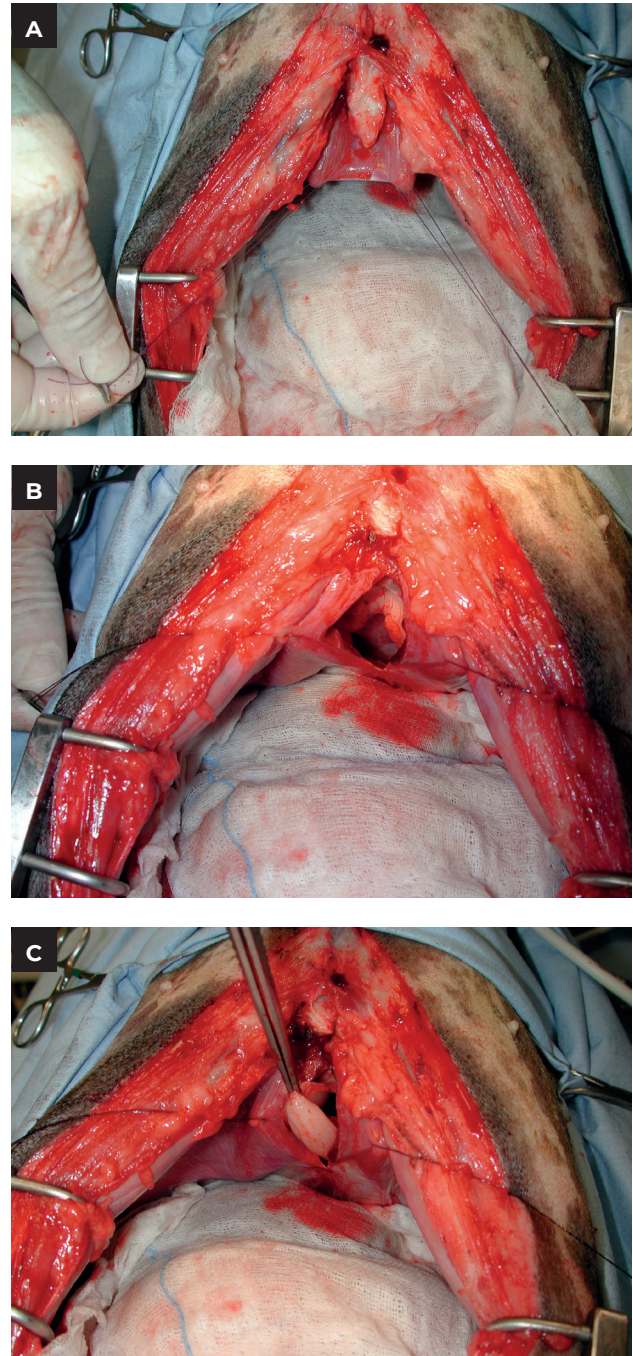
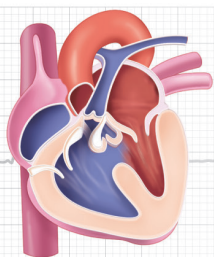


Figura 21.11. Janela pericárdica transdiafragmática com celiotomia. **(A)** Celiotomia medial cranial. **(B)** Incisão no diafragma e suturas de sustentação. **(C)** Pinça DeBakey sustentando o tecido gorduroso que rodeia o pericárdio antes de efetuar a incisão.



Debora Saavedra Martín, Alexis José Santana González

| Princípio ativo | Grupo | Mecanismo de ação | Dose em uso em patologias cardíacas | Indicações em cardiologia | Contraindicações |
|-------------------|---|---|---|---|--|
| Diuréticos | | | | | |
| Espironolactona | Diurético poupador de potássio. Aumento da excreção de sódio e água. | Antagonismo de aldosterona. Atua competindo com os receptores da zona conexão de Na ⁺ /K ⁺ dependente da aldosterona no túbulo contorcido distal. | Cães e gatos: 0,5 a 2 mg/kg/12-24h/VO | Insuficiência cardíaca congestiva. | Hipersensibilidade à espironolactona. Insuficiência renal moderada a grave. Anúria. Síndrome de Addison e enfermidades associadas a hipercalcemia ou hiponamemia. Em pacientes em tratamento com anti-inflamatórios não esteroidais (AINEs). |
| Furosemida | Diurético de alça. | Bloqueador de transporte de Na ⁺ , K ⁺ , Cl ⁻ ; no ramo ascendente da alça de Henle, aumentando a excreção de Na, K, Ca e Mg. | Edema pulmonar agudo: Cães: 2-4 mg/kg/1-2h/IV Gatos: 1-2 mg/kg/1-2h/IV Taxa de infusão contínua – TIC: 0,6-1 mg/kg/h/IV Insuficiência cardíaca: Cães: 2-4 mg/kg/8-12h/VO Gatos: 1-2 mg/kg/8-12h/VO Máximo: 8,0 mg/kg/dia | Insuficiência cardíaca congestiva aguda e/ou avançada. | Hipersensibilidade a furosemida ou sulfonamida. Hipovolemia e/ou desidratação. Insuficiência renal aguda. Hipocalemia ou hiponamemia. Estado comatosos associado a encefalopatia hepática. |
| Torasemida | Diurético de alça. | Inibe o sistema de transporte Na ⁺ , Cl ⁻ no túbulo contorcido distal e diminuindo a absorção e aumento da excreção de Na ⁺ . | Cães e gatos: 0,2-0,3 mg/kg/12-24h/VO | Edema pulmonar associado à insuficiência cardíaca congestiva. | Hipersensibilidade a torasemida ou sulfonamida. Insuficiência renal aguda/anúria. Pacientes desidratados, hipovolêmicos ou hipotensos. Com outros diuréticos de alça. |
| Hidroclorotiazida | | Inibe o sistema de transporte Na ⁺ Cl ⁻ no túbulo contorcido distal e diminuindo a absorção e aumento da excreção de Na ⁺ . | Cães: 1-4 mg/kg/12-48h/VO Gatos: 1-2 mg/kg/12-48h/VO | Edema pulmonar associado à insuficiência cardíaca congestiva. | Hipersensibilidade a hidroclorotiazida e a substâncias ativas e/ou tiazidas. Anúria. Alterações hepáticas e renais graves. Depressão eletrolítica. Hipercalcemia. Diabetes descompensado. Síndrome de Addison. Hipotensão. Desidratação. |