O melhor da integração HOF
e Reabilitação oral

MDM - HARMONIZAÇÃO OROFACIAL

SANTOS®
PUBlicações

• Apresentação

Estamos disponibilizando um capítulo de cada volume da **MDM • Harmonização Orofacial.** Atualmente, contamos com três edições em que as autoras e especialistas na área falam sobre harmonização orofacial. Nos livros, explicam sobre diferentes técnicas e abordagens a partir de estudos de caso.

Nos livros da **MDM – Mulheres Dentistas Mulheres** –, escritos por mulheres especialistas, o principal objetivo é encorajar outras profissionais, sejam jovens ou experientes, em seus aprendizados, percepções e talento artístico.

Aproveite a leitura!

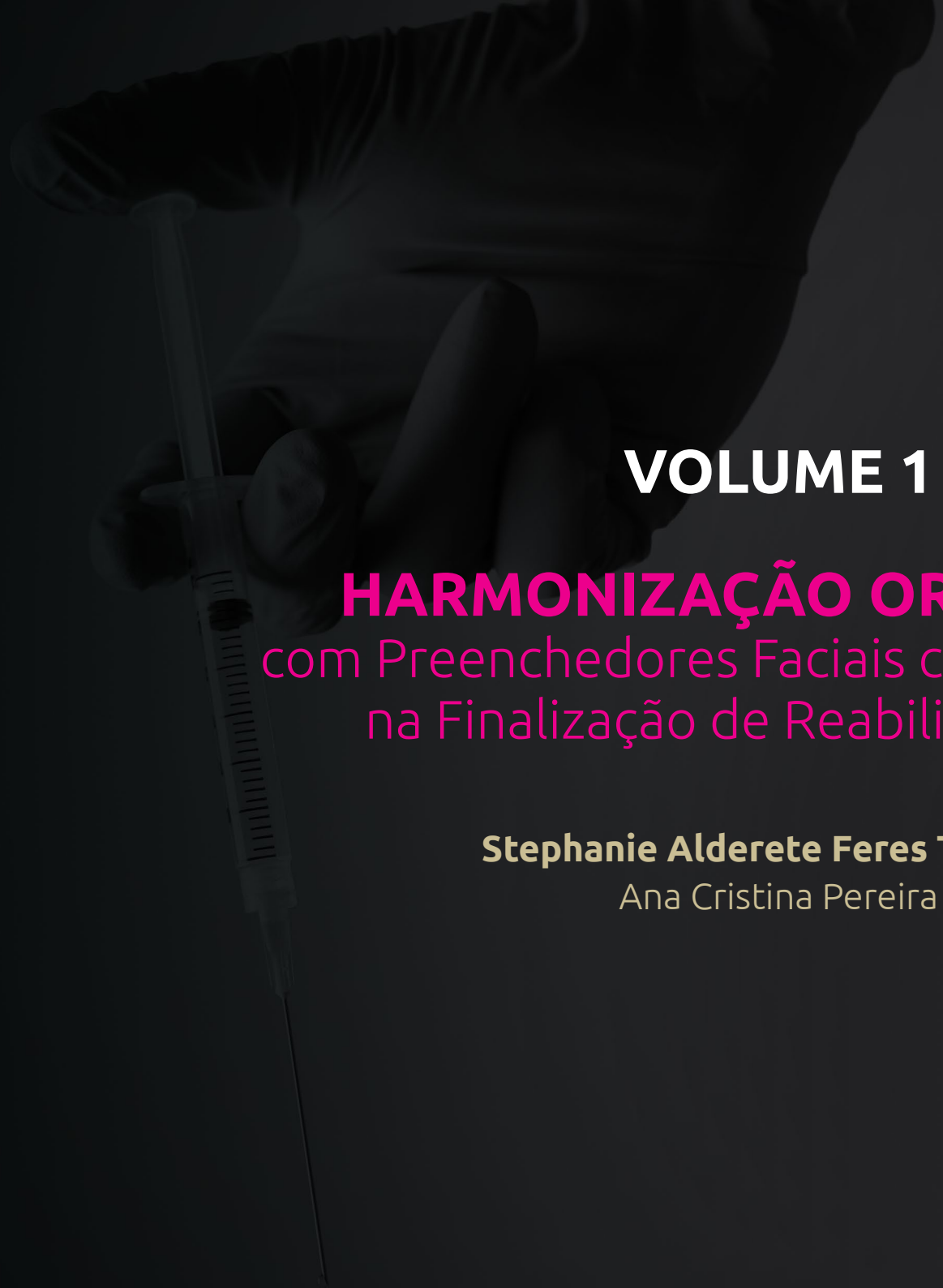

VOLUME 1

HARMONIZAÇÃO OROFACIAL

com Preenchedores Faciais como Auxiliares na Finalização de Reabilitação Oral

Stephanie Alderete Feres Teixeira
Ana Cristina Pereira

• Introdução

Embora a saúde e a função mastigatória sejam pré-requisitos para o sucesso da reabilitação oral, os pacientes desejam mais do que isso: eles buscam harmonia de cor, de forma e de proporções em tecidos mole e duro, além da naturalidade dos elementos que compõem o sorriso. A associação de técnicas interdisciplinares em harmonização orofacial tem sido cada vez mais empregada para alcançar harmonia e naturalidade nos sorrisos dos pacientes. A harmonização orofacial possibilita ao cirurgião-dentista a finalização de casos de reabilitação de maneira integral, unindo estética e função e devolvendo sinais de jovialidade que se perderam durante o processo de envelhecimento e remodelação óssea pela falta de elementos dentais.

A princípio, para alcançar um rejuvenescimento mais natural e harmonioso da face, todas as mudanças que resultam do processo de envelhecimento devem ser corrigidas, sendo necessários diferentes procedimentos para intervir em problemas e características. A face do paciente deve ser examinada de maneira global e em diferentes posições para que todas as áreas que necessitem de tratamento sejam corretamente avaliadas.

O esqueleto facial tem um efeito importante sobre a aparência do indivíduo. Uma característica que define a juventude é um bom suporte estrutural esquelético.

O envelhecimento facial resulta de uma combinação de tecido mole e alterações ósseas, com perdas em áreas específicas do esqueleto facial contribuindo significativamente para as características do indivíduo envelhecido.[1]

O terço médio da face é a área de suporte mais importante para os terços superior e inferior.[2] A maxila é o osso que mais sofre remodelação com o envelhecimento, cujas consequências são vistas no terço médio da face. A maxila difere em origem e função dos outros ossos que compõem a face, pois é de origem dental. Durante a juventude, a maxila se expande para acomodar a dentição secundária (permanente), que se desenvolve dentro do osso. A erupção dos dentes permanentes resulta em uma grande redução do volume da maxila. É razoável especular que o reverso, ou seja, a falta de estresse, possa ser um fator que contribui para as perdas ósseas nessas áreas.[1]

A região perioral apresenta aspectos importantes no processo de rejuvenescimento; possui algumas características anatômicas que a torna única e receptiva a diferentes tipos de tratamentos. Os lábios são afetados pelos suportes esquelético e dental subjacentes a eles. Portanto, o equilíbrio deve ser encontrado ao se considerar a análise de tecidos moles em relação ao restante da face.[3]

A falha na análise e no tratamento das alterações estruturais pode limitar os benefícios potenciais de qualquer procedimento estético-funcional. O entendimento da anatomia estrutural, as relações com outras estruturas faciais, a atratividade e a análise do processo de envelhecimento ajudarão o dentista a selecionar o tratamento mais adequado e duradouro para o paciente.

• Envelhecimento do terço médio da face

O esqueleto facial se expande continuamente ao longo da vida. Ao contrário do que convencionalmente se acreditava em ortodontia, evidências recentes demonstram que a maxila é uma das áreas de maior reabsorção óssea do terço médio da face, durante o envelhecimento, mesmo em pacientes dentados, embora a perda de dentição acelere significativamente a reabsorção óssea da maxila e da mandíbula.[1,4]

Podemos notar diminuição da sustentação dos terços médios e inferior da face, perda da continuidade pálpebro-malar e diminuição da projeção abaixo do sulco nasolabial, levando ao seu aprofundamento, em grande parte, à perda de projeção da maxila e envelhecimento.[1,3-5]

Pode-se perceber alterações ao longo da mandíbula. Mesmo dentada, nota-se expansão contínua, alteração em largura e altura óssea progressiva durante o envelhecimento.[1,3]

Os compartimentos de gordura apresentam repercussões importantes no envelhecimento da face; sua restauração através de uma distribuição natural é o grande foco no rejuvenescimento facial.[6] No processo de envelhecimento, os adipócitos perdem volume, comprometendo o contorno facial e favorecendo a instalação de um aspecto mais esqueletizado ao rosto, com maior contraste entre saliências e depressões da face. Com o enfraquecimento do tecido conjuntivo, devido a um desequilíbrio entre suas síntese e degradação, ocorre a instalação de flacidez gordurosa, com comprometimento do contorno facial, já alterado pela flacidez cutânea.[7]

A degradação óssea diminui a projeção da bochecha e reduz o suporte para as estruturas do tecido mole. Os compartimentos de gordura na bochecha começam a descer em direção à papada, e há uma diminuição da continuidade das bochechas, além de se formarem dobras nasolabiais onde o tecido mole descendente se encontra com os músculos fixos do lábio superior.[2,6,8]

Secundário à perda da continuidade da bochecha, o deslocamento para descendente da gordura da bochecha cria uma órbita mais profunda e mais ampla, abaixo do olho, e uma deformidade convexa da pálpebra inferior. A perda da continuidade entre o músculo orbicular dos olhos e a pele excessiva da pálpebra inferior também aproxima esses tecidos e confere uma coloração mais escura à pele infraorbital fina, resultando em uma aparência de “olho cansado”.[8] O processo de envelhecimento produz mudanças nos compartimentos de gordura também ao longo da mandíbula, mas essas mudanças são menos complexas.[3] Com o jowl aparecendo mais proeminente em relação à área de remodelação óssea anterior da mandíbula.[1] Os tecidos moles adjacentes ao mento também enfraquecem, criando uma aparência de “queixo de bruxa”.[3]

Os músculos da face também sofrem alterações provocadas pelo envelhecimento. A exemplo do que acontece com grandes grupamentos musculares, como bíceps, retos abdominais, quadríceps, entre outros, os músculos da face passam por comprometimento de tônus, trofismo e função, ao longo do processo de envelhecimento.

Os músculos frontais, zigomáticos, elevadores do ângulo da boca, elevadores do lábio superior, risório e platisma, ao terem seu tônus comprometido, favorecem a instalação da flacidez muscular a favor do sentido gravitacional e do vetor de tração dos músculos depressores.[8]

• Como eu faço

O relato de caso apresentado é de uma paciente edêntula em maxila e região posterior da mandíbula há mais de 30 anos, com alterações ósseas importantes, tais como absorção óssea de maxila severa e pneumatização do seio maxilar decorrente de extrações dentárias (Figs. 10.1 e 10.2).

Fig. 10.1

Fig. 10.2

Primeiramente foi realizada a reconstrução óssea superior com enxertos aposicionais onlay e levantamento de seio maxilar. Após a integração dos enxertos, foram colocados implantes da marca Zimmer Biomet® em regiões específicas para a confecção de um protocolo superior. Na região inferior, a boca da paciente foi reabilitada com coroas metalocerâmicas e prótese parcial removível (Fig. 10.3).

Após o período de seis meses, quando se constatou a osseointegração dos implantes, foi instalada a prótese, padrão protocolo (Figs. 10.4 a 10.6). Com esse trabalho, foi devolvida à paciente a dimensão vertical, e toda a oclusão foi devidamente ajustada, sendo ela encaminhada à fonoaudiologia para o reposicionamento lingual na cavidade oral.

Fig. 10.3

Fig. 10.4

Fig. 10.5

Fig. 10.6

Após o processo de reabilitação, foi observada a necessidade de uma intervenção extraoral com o objetivo de harmonizar o tecido mole. Nosso objetivo em relação aos procedimentos realizados em face é poder devolver ao paciente uma reabilitação facial satisfatória e completa, com total harmonia entre sorriso e face. O sucesso da harmonização orofacial depende, na maioria das vezes, da sensibilidade de indicar e executar a melhor técnica no âmbito interdisciplinar, considerando também o momento mais adequado durante a sequência clínica do plano de tratamento.

A principal queixa dessa paciente em relação à face é o sulco nasogeniano. Pode-se observar uma remodelação óssea significativa em maxila que, mesmo após a reabilitação oral, não foi completamente compensada. Foi proposta à paciente a aplicação de ácido hialurônico (AH) com o objetivo de devolver a estrutura óssea remodelada pelo processo de atresia dental e envelhecimento e auxiliar no reposicionamento dos tecidos, conforme o planejamento a seguir (Fig. 10.7). Foi determinada a utilização de duas seringas do AH Juvéderm Voluma® e uma seringa de Juvéderm Ultra Plus® (ambos da Allergan).

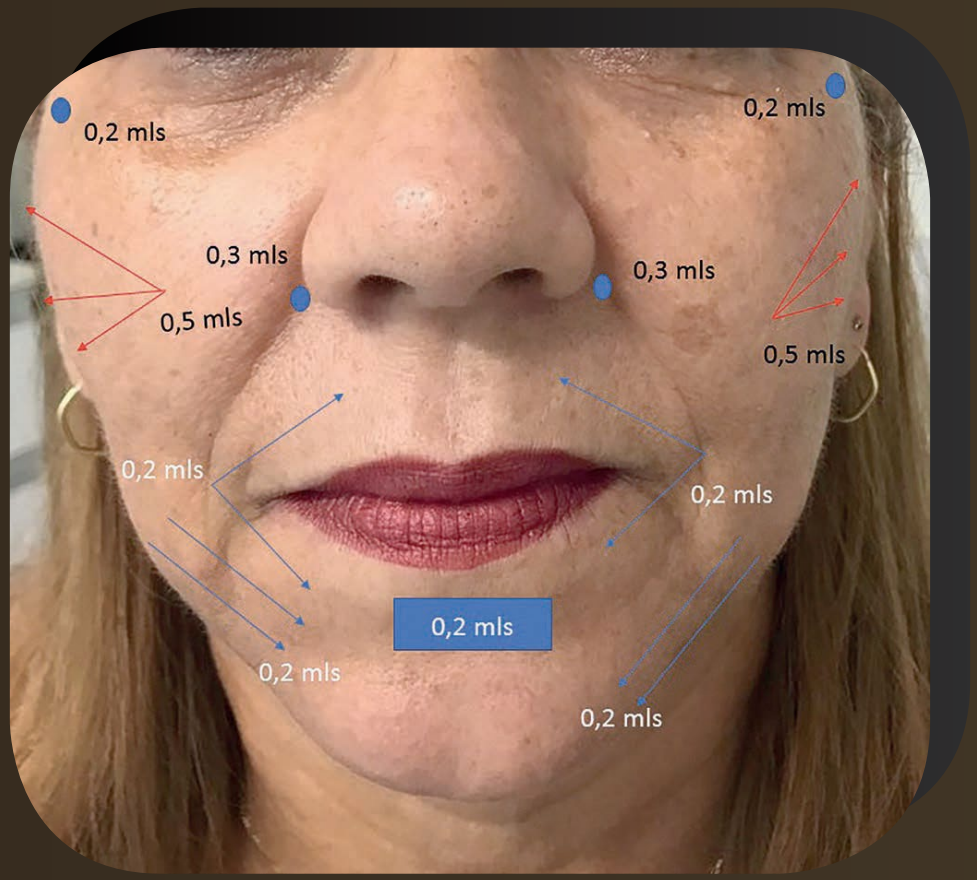

Fig. 10.7

As alterações relacionadas ao envelhecimento do terço médio da face provocam modificações no sulco nasogeniano e no restante do terço inferior. O aspecto do sulco nasolabial em uma face envelhecida também pode variar de acordo com raça, gênero e etnia.

A primeira região tratada foi o malar e a pré-parotídea; essa região exerce um papel importante na sustentação do tecido do terço médio da face e pode, indiretamente, melhorar o contorno da face, pálpebra inferior, sulco nasolabial, comissura labial, linhas de marionete e contorno mandibular.[2] A região foi trabalhada com 0,2ml de AH Voluma distribuído em 2 pontos de cada lado do arco zigomático. Na região pré-parotídea foi injetado 0,3ml de Juvéderm Ultra Plus® por lado, com o objetivo de diminuir a flacidez da região e sustentar o tecido.

Para devolver a projeção maxilar, foi realizada uma aplicação em bolus, na região de fossa canina bilateral, de 3ml de AH de Juvéderm Voluma® por lado. Esse ponto tem por objetivo devolver o tecido duro perdido na região. Clinicamente se observa um reposicionamento de asa de nariz e de ponta como consequência dessa aplicação.

Com o objetivo de devolver o coxim de gordura labial, foi realizada uma aplicação em leque. Abaixo o músculo orbicular da boca em lábio superior e inferior de 0,2ml de AH Juvéderm Voluma® por lado. Essa aplicação, além de auxiliar no posicionamento do lábio, promove o posicionamento de comissura labial e melhora o tecido ptótico na área de marionetes.

Aplicações em leque na área central do mento foram realizadas com o objetivo de alongá-lo e reposicioná-lo. Essa aplicação foi realizada com cânula com 0,2ml de Juvéderm Voluma® na região. A última região tratada foi a com linhas de marionete, com 0,2ml de Juvéderm Ultra Plus® por lado, e o objetivo foi promover a união dos planos teciduais e tornar a área mais harmoniosa. A aplicação foi realizada em leque (Figs. 10.8 e 10.9). Com esses pontos de aplicação, foi possível tornar a face da paciente mais agradável esteticamente, promovendo sua satisfação.

Fig. 10.8

Fig. 10.9

• Conclusão

O sucesso em harmonização orofacial depende, na maioria das vezes, da sensibilidade de indicar e executar a melhor técnica no âmbito multidisciplinar, considerando também o momento mais adequado durante a sequência clínica do plano de tratamento.

O objetivo do tratamento do sulco nasolabial com injeção de AH é suavizar a profundidade do sulco e reposicionar tecidos. Se houver perda de volume malar e excesso de pele, a melhor opção é restaurar o volume da região medial da face com uma quantidade que pode variar de 0,1 a 0,3ml por região, garantindo, assim, ao paciente, a harmonização entre face e boca.

• Autora do capítulo

• Stephanie Alderete Feres Teixeira

- Especialista em Implantes Dentais pela Universidade Bandeirantes de São Paulo.
- Mestre em Biomateriais pela Universidade Anhanguera.
- Senior Clinical Trainning da Allergan Produtos Farmacêuticos.
- Membro da International Neurotoxin Association (INA).

VOLUME 2

EM BUSCA DA ESTÉTICA COMPLETA

Harmonização Facial e Reabilitação Oral

Welismara Castilho e Thaís Rocha

• Introdução

A odontologia moderna possibilita a realização de uma transformação completa no paciente, envolvendo estética, equilíbrio oclusal, muscular e facial.
Quando ocorre perda dos elementos dentais, a dimensão vertical de oclusão (DVO) precisa ser restabelecida antes que qualquer procedimento facial seja executado.

Se a DVO não for restabelecida corretamente, permanecendo o aumento ou a diminuição desta, poderá haver a produção de danos nos dentes, nos músculos, na articulação temporomandibular (ATM) e no sistema auditivo, na deglutição e fonação e até mesmo na postura do paciente.
Com base em uma visão global do paciente, o conceito de multidisciplinaridade em saúde vem sendo colocado em prática pelos cirurgiões-dentistas (Fig. 1).

1. Pré-procedimento com e sem o uso da prótese.

• Relato de caso clínico

A paciente H., 51 anos de idade, finalizou a sua reabilitação oral com a confecção de próteses totais superior e inferior, volumização facial com preenchedores faciais e toxina botulínica na técnica em "X", criada pelo cirurgião-dentista Dr. Wilson Torres Moreira, devolvendo-lhe, assim, a estética e a função perdida.

Fotografias do pré-operatório

Comparando-se as fotografias iniciais e finais, é nítida a mudança de expressão facial da paciente devido ao ganho de confiança e de auto-estima após a correção do sorriso e a harmonização facial (Figs. 2 a 6).

2. Antes do procedimento.
3. Diminuição da altura facial anteroinferior.
4. Sem prótese total.
5. Lábios finos e atróficos.
6. Ausência de contornos faciais.

• Descrição de técnica de Triangulação facial

1. Colocar o paciente sentado.

2. Fazer assepsia da área tratada com clorexidina a 2%.

3. Traçar a área a ser preenchida na face.

4. Anestesiar com 0,5 ml de lidocaína o forame infraorbital esquerdo, e com mais 0,5 ml o direito. Anestesiar com 0,5 ml o forame mentoniano direito e com mais 0,5 ml o esquerdo. Anestesiar somente o suficiente para produzir uma pápula em cada região de pertuito onde será feito o preenchimento.

5. Na altura de implantação de orelha até a parte mais alta da bochecha que se levanta ao sorrir, será o desenho para volumizar a região de malar. Fazemos o pertuito próximo da orelha com agulha 22G e rosqueamos a cânula 22G na seringa com polimetilmetacrilato (PMMA) 30% Linea Safe, assegurando-se de que ela esteja bem rosqueada e fixa, a fim de evitar que se solte quando for aplicada pressão no êmbolo.

6. Comprimir o êmbolo da seringa até que uma pequena quantidade do gel saia pela cânula e seja dispensada, evitando que bolhas sejam injetadas no paciente.

7. Fazer um movimento de "pinçar" sobre o tecido para que a cânula seja introduzida abaixo do músculo zigomático até encostar próximo à parte mais alta da bochecha ao sorrir, onde foi desenhado. Ir retroinjetando de 1,5 a 2 ml de cada lado da face. Depois passar pomada Bepantol e fazer massagem rigorosa, espalhando bem o preenchimento.

8. Marcar a bolsa de gravidade na mandíbula, região medial e distal. Pedir para o paciente apertar o músculo masseter e marcar um ponto em cima da região onde o músculo salta.
Fazer o pertuito na região distal da bolsa de gravidade; pinçar o músculo platisma e passar a cânula em baixo até o ponto em cima do masseter no ângulo da mandíbula. Injetar 0,5 ml de PMMA 30% no ângulo da mandíbula, retroinjetar de 0,5 ml a 1 ml até a região distal da bolsa de gordura. Voltar até o ângulo e retroinjetar mais 0,5 ml até sair a cânula.

9. Marcar a região mais profunda da fossa canina, desenhando uma linha reta ao longo do sulco nasogeniano (SNG). Fazer o pertuito no fim até alcançar o fundo da fossa canina. Injetar mais 0,5 ml de PMMA 10% superficialmente de cada lado, retroinjetando da fossa canina até a região do pertuito.

10. Marcar as rugas de marionetes, lados direito e esquerdo; unir as duas linhas de marionetes com uma linha tangenciando abaixo do lábio inferior, e outra linha partindo das marionetes tangenciando o pogônio, formando um desenho retangular. Fazer o pertuito no centro da linha de marionetes do lado direito, introduzir a cânula um pouco mais profundamente com PMMA 30% até o centro da linha média e distribuir 0,5 ml retroinjetando em leque neste meio retângulo do lado direito. Repetir no lado esquerdo. Por último, fazer o acabamento com PMMA 10% de 0,5 e 1 ml superficialmente.

11. Fazer o pertuito na altura das comissuras orais e introduzir 0,5 ml de ácido hialurônico Juvderme Ultra Plus da comissura oral direita até o tubérculo labial, lateral direito e ir retroinjetando. Da comissura labial direita até o centro labial inferior, pinçando com o dedo indicador e o polegar o centro do lábio inferior, para ficar vazio o centro e não ser preenchida essa região. Retroinjetar 0,5 ml do centro à comissura.
Repetir o mesmo movimento do lado esquerdo.

12. Desenhar o sulco das olheiras, do canal lacrimal até o seu fim. Fazer o pertuito onde termina o sulco e introduzir a cânula com Emervel Touch próximo ao canal lacrimal, retroinjetando 0,4 ml de cada lado.

13. Na região mais proeminente do mento, no pogônio, fazer o pertuito e introduzir a cânula com PMMA 30% até alcançar o osso, introduzir 0,5 ml pontual, depois girar a cânula para o lado direito e introduzir 0,5 ml e girar a cânula para o lado esquerdo e aplicar mais 0,5 ml, deixando agora de existir aquele mento plano e chapado, que se torna proeminente e arredondado (Figs. 7 a 13).

7. Planejamento do caso.

8. Malar, sulco nasogeniano, rugas de marionetes, mento.

9. Contorno mandibular, goteira lacrimal e lábios.



10. Ponto de marcação do malar.

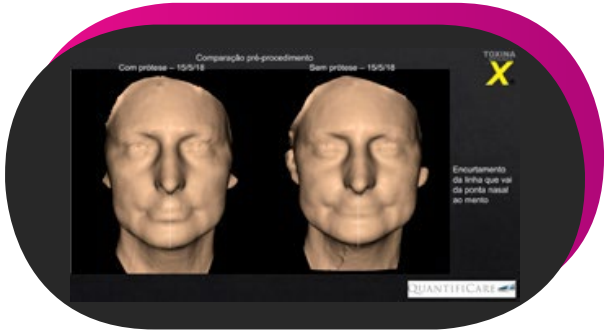

11. Comparação pré-procedimento: com e sem prótese – Frontal 1.

12. Comparação pré-procedimento: com e sem prótese – Frontal 2.

13. Comparação pré-procedimento: com e sem prótese – Perfil.

• Dicas clínicas

Evite colocar o produto em derme superficial para que não resulte em um ponto de acúmulo indesejável.
Massagear muito após ter preenchido cada região, para espalhar o produto. Usar pomada Bepantol, para não machucar os tecidos.

• Duração Do Tratamento

Média de 1 a 5 anos, mesmo utilizando materiais preenchedores definitivos. O material utilizado é constituído de 30% de PMMA e 70% de gel de carboximetilcelulose, que é o veículo, o qual 24 horas após será reabsorvido pelo organismo e funcionará não apenas como um material preenchedor, mas também como um bioestimulante, estimulando o organismo a produzir colágeno ao redor das esferas de PMMA. Portanto, as esferas de PMMA não serão absorvidas, mas o colágeno que foi induzido a ser produzido à medida que ocorre o envelhecimento será perdido e a face necessitará, após algum tempo, de uma nova volumização ou um novo retoque.

• Resultado após a instalação da prótese dental e Harmonização Facial

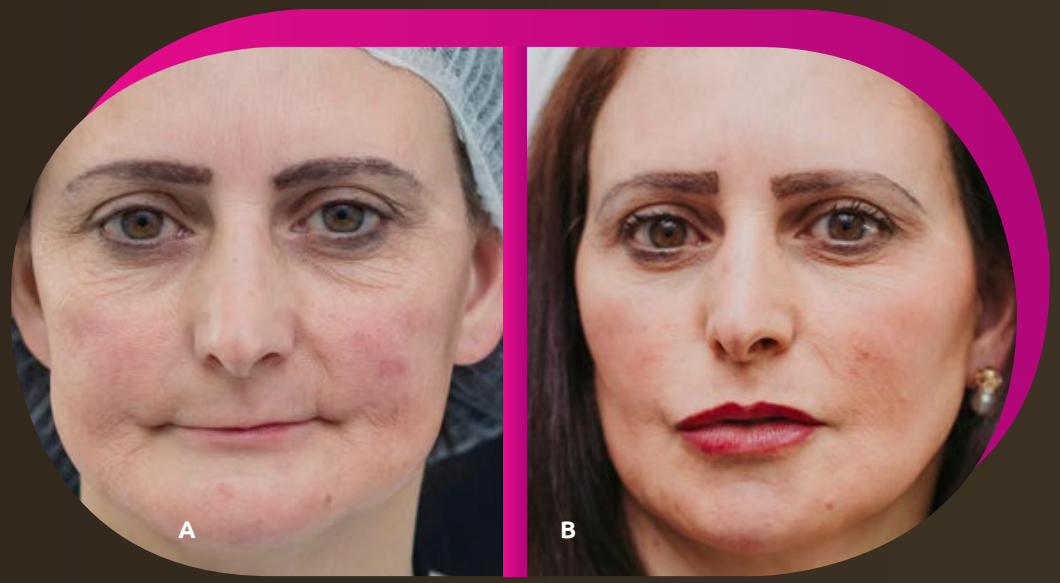

14. Resultado do preenchimento e prótese total superior e inferior.

15. Restabelecimento da altura facial anteroinferior.

6. Efeito “bichectomia” após preenchimento.

17. Contornos faciais devolvidos

18. Rejuvenescimento da região perioral com preenchimento labial e próteses totais superior e inferior.

• Técnica de aplicação de toxina botulínica em “x”

Técnica criada pelo cirurgião-dentista Dr. Wilson Torres Moreira

Vantagens do método

• Facilidade de aplicação, porque a técnica é um protocolo, um mapa;
• Menos pontos de aplicação, com máximo de 10 pontos, no músculo frontal;
• Melhor aproveitamento do vetor de força do músculo frontal, elevando as sobrancelhas, maximizando o olhar e ao mesmo tempo suavizando as rugas;
• Utiliza-se no músculo frontal de 10 a 16 unidades no máximo, dependendo da atividade muscular e da quantidade de rugas.

Músculo Frontal

A principal função deste músculo é elevar as sobrancelhas.
Orientado verticalmente na frente, tem origem na pele da fronte, que interage com os músculos prócero, corrugadores e orbicular dos olhos e se insere na galha aponeurótica. Este músculo pode ter dois padrões clínicos funcionais: com uma única banda larga e contínua ou duas bandas largas com separação central.

Rugas Frontais

Dose: 1 e 2 unidades.
Técnica em “X”. Marcar um ponto em cima da sobrancelha do lado direito a partir de uma linha imaginária vertical do canto externo dos olhos.
Outro ponto a partir das sobrancelhas encontrado no couro cabeludo na mesma linha. Um ponto no centro da fronte entre a glabela e a linha do cabelo (triquis). Repetir do lado esquerdo.
Agora, a partir desses pontos, desenhar o X na testa. Estes pontos são apenas de marcação e não de aplicação! Não se aplica na região da linha média.
Dividimos a fronte horizontalmente em três pontos: da linha do cabelo à região do supercílio. Aplica-se somente toxina dos 2/3 superiores do músculo frontal, longe do supercílio.
A partir do ponto encontrado na linha do cabelo do lado direito na mesma linha verticalmente, onde tem o ponto em cima da sobrancelha, afastamos medialmente 1 a 1,5 cm e marcamos o primeiro ponto de aplicação

Logo embaixo deste ponto, na mesma linha, 1 cm abaixo, marcamos mais um ponto. Dependendo da quantidade de rugas, podemos marcar de 4 a 5 pontos.

Afastamos mais 1 cm do primeiro ponto e marcamos outro ponto de aplicação (sendo este o 3º ponto). Logo abaixo do 3º ponto de aplicação, 1 cm abaixo na mesma linha, marcamos o 4º ponto de aplicação. Afastamos mais 1 cm do 4º ponto de aplicação, completando o máximo de 10 pontos de aplicação.

Dicas clínicas da técnica em "x"

Afastar de 1 a 1,5 cm do ponto marcado na linha que une o ponto da linha do cabelo à sobrancelha (linha traçada a partir do canto externo dos olhos) para possibilitar que as fibras levantadoras do músculo frontal arqueiem bem as sobrancelhas, abrindo o olhar.
Não precisa aplicar na linha média para não desperdiçar toxina botulínica e congelar ou pesar o olhar.
A grande vantagem desta técnica em "X", criada pelo Dr. Wilson, é possibilitar que o paciente movimente as sobrancelhas e tenha expressão facial, porém sem rugas (Fig. 19 a 22).

19. Marcação da técnica em "X

20. Vista lateral.

21. (A-B) Resultado da técnica de toxina botulínica em "X".

22. Resultado final.

• Autoras do capítulo

• Thaís Rocha

- Cirurgiã-dentista.
- Especialista e Mestre em Ortodontia pela FHO-Uniararas.
- MBA em Gestão de Produtos pela FGV-SP.
- Professora nos cursos de Pós-graduação em Ortodontia, Gestão de Clínica Odontológica e Toxina Botulínica e Materiais de Preenchedores Orais (Elosul, Passo Fundo- RS) nos estados de São Paulo, Minas Gerais e Rio Grande do Sul.

• Welismara Castilho

- Cirurgiã-dentista.
- Especialista em Ortodontia e Prótese.
- Professora de Orofacial na Elosul, Passo Fundo-RS.

VOLUME 3

BEAUTIFICATION CONCEPT

Harmonização Orofacial guiando o design do sorriso em um workflow digital

Carolina Brito

• Beautification concept

O termo Beautification Concept foi criado a partir do desejo dos pacientes de criarem traços faciais mais sofisticados, realçando o que traz mais atratividade e disfarçando traços menos favoráveis nos conceitos de atratividade contemporâneos; tudo isso de maneira sutil e discreta, principalmente para o leigo.

Dentro desse contexto, os pacientes têm cada vez mais acesso à informação de novos procedimentos e resultados de excelência por meio de mídias sociais. Tal conhecimento faz com que esses pacientes exijam planejamentos multidisciplinares que unam função e estética de face e sorriso com o que há de mais atual.[1] A estética do sorriso é alcançada de acordo com a forma, a textura, a cor e o alinhamento dos dentes anteriores, tanto quanto dos tecidos intraorais, dos lábios e da estética facial.

A harmonia facial une conceitos de atratividade e proporção de acordo com cada etnia, com suas características próprias, como tem sido relatado na literatura, como no caso que iremos descrever de uma de paciente com característica asiática.[2]

Sendo assim, observar a etnia predominante do seu paciente ajuda a criar um planejamento integrativo entre face e formato dos dentes; tendo a face como biorreferência para o desenho anatômico das lentes de contato dentais feitas em porcelana.

O Digital Smile Design (DSD) é uma ferramenta de planejamento na odontologia estética que relaciona as proporções estéticas entre dente, gengiva, sorriso e face obtidas por linhas e mockups digitais pelas fotografias do paciente. O uso de ferramentas digitais oferece ao dentista e aos técnicos uma perspectiva de diagnóstico e plano de tratamento que facilita a comunicação entre a equipe e o paciente.[3]

A literatura tem descrito a necessidade de criar o formato das facetas, principalmente dos dentes centrais, de acordo com o formato do rosto, com a personalidade e as preferências do paciente.[4]

Mesmo com as vantagens do DSD para o planejamento, o tradicional mockup se faz necessário para validar clinicamente o plano com suas limitações biológicas, e observar as reações do paciente quanto à aceitação do tratamento e do design do sorriso proposto.[5] Algumas ferramentas de análise do DSD para sorriso podem ser aproveitadas para o planejamento de harmonia facial, tornando mais visíveis as regiões que precisam de melhor proporção. Porém, diferente das medidas estáticas do DSD para tamanho e largura do dente, os tecidos faciais não são facilmente mensurados, pois cada tecido tem sua própria característica de flacidez, textura e sustentação de acordo com cada organismo.

Com base nas considerações acima, vamos demonstrar e comentar os passos da execução de um caso clínico de harmonização orofacial em que a face foi utilizada como biorreferência para o design do sorriso e a confecção de facetas, que denominamos de Beautification Concept, por meio de workflow digital em paciente jovem, com características asiáticas.

A paciente é dentista e relatou que o momento da vida dela requeria uma estética melhor, pois iria se casar em alguns meses, por isso procurou o consultório odontológico particular para tornar a face e o sorriso mais atraentes.

1. Inicial.

• Relato de caso

Esta paciente, de 30 anos, estava descontente com o sorriso, que apresentava restaurações antigas insatisfatórias, dentes com coloração amarelada, curtos e sem proporção com o rosto (Fig. 1). Ela ainda relatou que havia terminado um tratamento ortodôntico, porém a característica da linha média desviada não havia sido corrigida, por ser uma alteração de origem esquelética. Na análise clínica, a relação dentária foi observada como estável e com forças oclusais bem distribuídas (Fig. 2). Dentro dessa assimetria, pudemos observar inclusive que o lábio apresentava diferenças ao se comparar os lados da face. A paciente também manifestou o desejo de deixar as linhas anatômicas do rosto mais definidas por meio dos procedimentos de harmonização facial.

Durante o exame clínico, os aspectos faciais, a harmonia do sorriso e as características dentais foram avaliados.
Utilizando-se a fotografia inicial, foram feitas duas linhas no centro do rosto, fazendo um cruzamento com a linha Interpupilar do plano horizontal e do vertical (Fig. 3).

Depois, a linha do meio da face foi projetada com base em características da face, como glabela e nariz. A proposta inicial dos traçados foi encontrar a melhor posição em relação ao plano horizontal, tornando possível determinar a linha média facial sem a interferência da posição dental. Definiu-se então que a posição dental deveria ser mantida para preservar o máximo de estrutura dentinária, englobando apenas restaurações extensas interproximais cariadas.

2.Detalhes do sorriso inicial da paciente.



3. Análise facial.

• Planejamento digital do sorriso inicial (sem Harmonia facial)

Durante a consulta, a paciente sugeriu o formato de dente mais quadrangular, pois era o que ela estava inicialmente mais acostumada com os dentes naturais cobertos por resina composta antiga (Fig. 4). Também foram checados a condição dos dentes, os hábitos parafuncionais, a higiene oral, o plano oclusal, a distância interoclusal e o nível das margens cervicais e das bordas incisais dos incisivos centrais. O traçado inicial foi transferido para a região incisal, junto com o posicionamento do sorriso. Porém, nessa primeira análise, não havia sido realizada a harmonização facial, com modificações faciais sutis e importantes do formato do rosto. O primeiro planejamento digital foi realizado com malha digital de arquivos de dentes naturais com formas mais quadrangulares e bordas incisais mais vivas, levando em consideração a escolha da paciente entre os formatos de dentes disponíveis no software. O planejamento digital foi impresso em impressora 3D com grande precisão, seguido pela confecção de muralhas usadas para copiar o formato dos dentes escolhido. Com a ajuda de resina Bisacryl, fez-se o mockup (Fig. 5) que foi provado na paciente. Porém, o formato quadrangular não foi aceito por ela, pois mesmo ela tendo escolhido o formato inicialmente, quando provou, não houve biorreferência facial e gerou estranheza.

Para conseguirmos uma correta biorreferência facial, optamos por realizar a harmonização facial e em seguida um novo planejamento do design do sorriso; e assim um formato de dente mais coincidente e simétrico de face e sorriso. Esse conceito foi denominado por Beautification Concept, detalhes corrigidos com preenchedores faciais e lentes de contato dental.

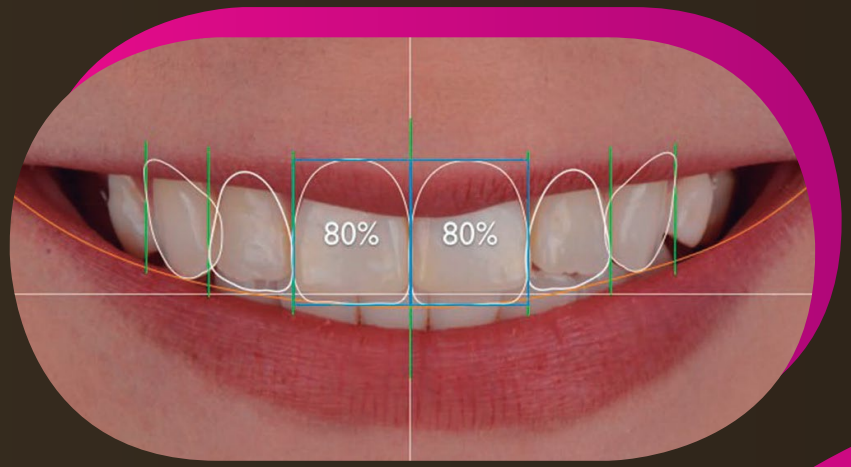

4. Planejamento DSD do sorriso e com mockup digital definindo proporções.

5. Test drive com formato dos dentes mais quadrados e ângulos vivos não aceito pela paciente.

• Planejamento e execução da harmonização facial

Ao analisar a paciente com a ajuda de traçados de proporção facial (Fig. 3), pôde-se observar um desenvolvimento desfavorável do terço médio, criando o aspecto do osso zigomático mais arredondado e sem definição, com favorecimento do formato da olheira e bochechas caídas. Outro fator importante observado na análise facial foi um volume pequeno de lábio, que realçava ainda mais o volume das bochechas por diferença de proporção. A análise da fotografia norteou os locais onde foi necessária a realização dos preenchimentos (Fig. 6). **Sendo assim, a harmonização facial inicial da paciente foi realizada seguindo os seguintes passos:**

• Melhor sustentação de área do osso zigomático - comumente chamado de "top model look" - pois a linha de iluminação do rosto, sobre a qual colocamos o ácido hialurônico, modifica a área, criando o aspecto de sombra abaixo do osso zigomático, na região das bochechas. Para isso, foi injetado de cada lado 1,2 ml de ácido hialurônico (Ultra-deep – Rennova Ultrapharma).

• Preenchimento de olheira com 0,5 ml de cada lado de ácido hialurônico (Fill – Princess).

• Preenchimento de 1 ml nos lábios e na base do nariz (Voluma – Princess).

6. Paciente com marcações faciais.

• Novo planejamento digital do sorriso baseado na face: biorreferência facial

Após a harmonização facial, contamos com a expertise do oral design italiano Giuseppe Romeo para personalizar o planejamento do design do sorriso. Enviamos o caso com as fotos da paciente, o escaneamento intraoral inicial e o relato de que o primeiro formato de dentes presentes nos arquivos de dentes naturais, mesmo que escolhido pela paciente, quando provado em boca não foi aceito, devido à desarmonia gerada pelo conflito entre face arredondada e dentes quadrados.

De posse dessas informações, o oral design Italiano Giuseppe Romeo realizou uma análise facial do rosto da paciente, comparando o planejamento dos formatos de dente previstos para a face antes e após a harmonia facial (Fig. 7). Com os dados obtidos, ele modificou a anatomia dental usando ângulos e proporções dentais de acordo com o formato do rosto da paciente, criando modificações principalmente nos incisivos centrais (Fig. 8).

Essa sobreposição de linhas garantiu uma análise de dente e face. A proporção relativa entre dentes é importante para a estética do sorriso e depende da relação entre tamanho e largura, assim como do arranjo dos dentes no arco e na configuração do sorriso.



7. Avaliação da face antes e após a harmonia facial para novo design do sorriso.

O desenho incisal dental é definido de acordo com a curvatura do lábio inferior e a curvatura anteroposterior dos dentes. Após finalizar os desenhos, observou-se que seria mantido um ligeiro desvio das posições dentais, pois para corrigir esse desvio seria necessário desgastar todas as proximais para modificar a largura e tentar coincidir com a linha média, modificando a largura dos dentes; apesar de alguns artigos mostrarem que assimetrias não prejudicam a estética global.[6,7].

Devido às diferenças da simulação virtual (DSD), um segundo mockup foi proposto, modificando o formato dos centrais para um formato mais arredondado e com morfologia mais agressiva de acordo com a biorreferência facial, sendo que essas características são vistas em pacientes asiáticos com maior frequência, de acordo com a literatura.[2] O planejamento digital foi impresso em impressora 3D, e fez-se um segundo test drive do sorriso, durante o qual o design dos incisivos centrais foi plenamente aceito pela paciente. Utilizando-se guias de referências, um guia de silicone foi preparado (Zetalabor, Zhermack, Badia Polesine, Itália) para guiar a confecção de novo mockup com resina Bisacryl na cor bleach (Protemp, 3M ESPE, Seefeld, Alemanha). Com o mockup em posição, observou-se que as guias laterais eram adequadas, com canino em função e as guias em anteriores em protrusão.



8. Planejamento da forma do sorriso antes e depois da harmonia facial, utilizando-se o conceito de biorreferência facial para determinar a forma dos centrais.

• Preparos para laminados cerâmicos fresados e condicionamento das facetas

Facetas em porcelana com mínimo preparo dental foram propostas nos dentes centrais, laterais e caninos (elementos 23, 22, 21, 11, 12 e 13), utilizando-se blocos fresáveis multicolor BL3 (Ivoclar). Com o mockup em posição (Fig. 9), foram feitas guias horizontais na região de terço médio e cervical com fresas especificas para prótese (4142, KG Sorensen, Cotia, São Paulo).

Seguindo essa marcação para garantir a espessura necessária para os laminados, o preparo foi completado com uma fresa cilíndrica tronco-cônica (2135, KG Sorensen, Cotia, São Paulo). O polimento do preparo foi realizado com uma sequência de discos (Sof-Lex, 3M ESPE, Seefeld, Alemanha) e polidores (Exa-Intrapol Edenta AG, Heidelberg, Suíça).

Fios de retração 000 e 00 (Futura, Nova DFL, Rio de Janeiro) foram inseridos cuidadosamente e em seguida foi realizado o escaneamento intraoral (TRIOS - 3Shape/Dinamarca), como observado na figura 10.

Foram realizados dois escaneamentos: dos preparos e do mockup para sobreposição na conferência de espaços com auxílio de uma opção do programa do escaner 3Shape TRIOS de monitoramento do paciente (Fig. 11). A adequada espessura para as porcelanas foi alcançada, mantendo-se 0,35 mm de espessura de porcelana, segundo indicação do prep. check digital (Figs. 12 e 13).

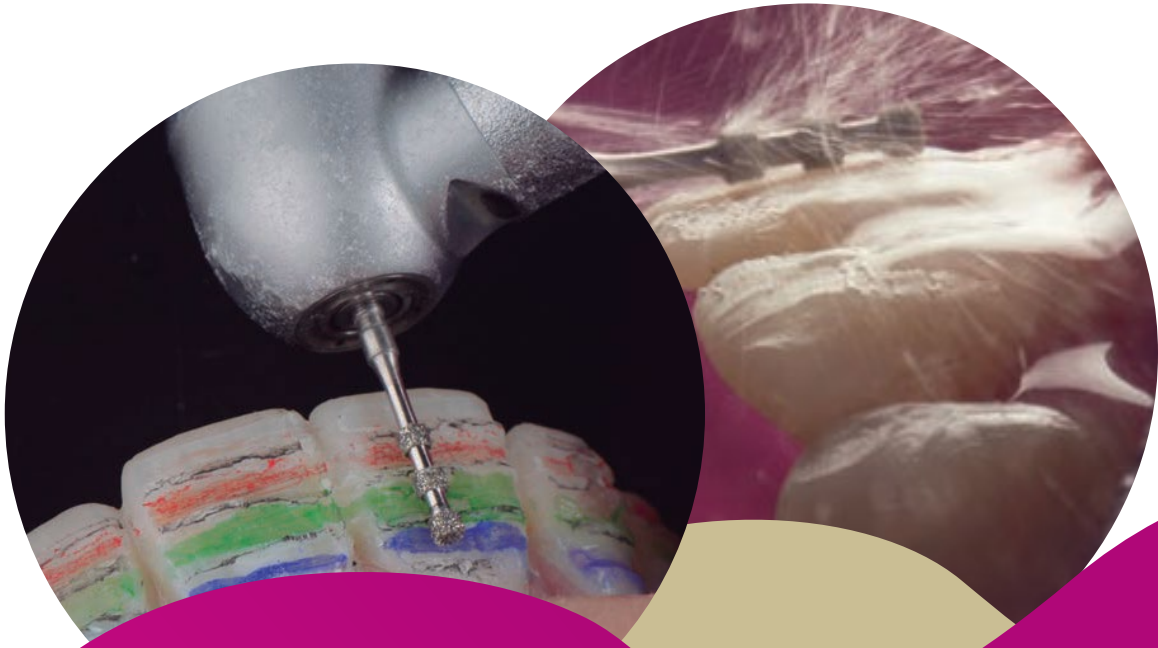

9. Mockup em posição e guias de desgaste.

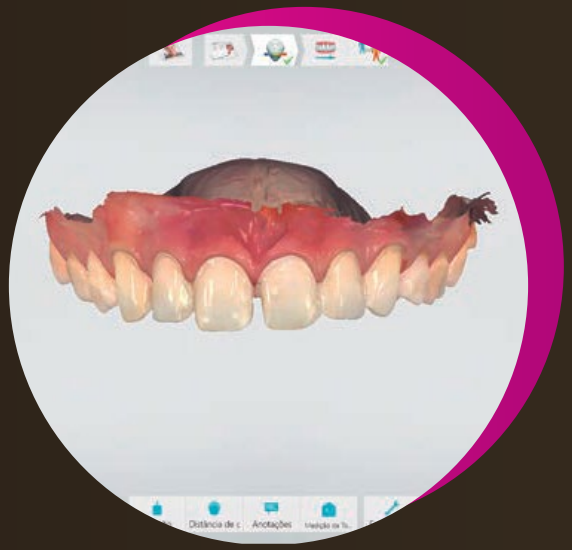

10. Escaneamento dos preparos dentais.

11. Sobreposição de modelos digitais: inicial e mockup aprovado pela paciente.

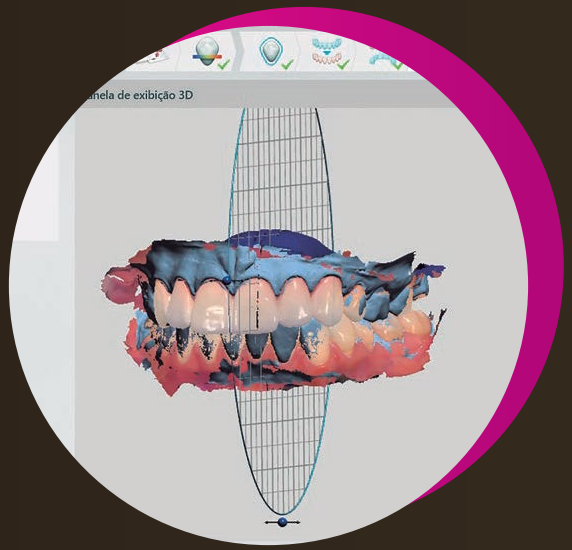

12. Secção transversal da sobreposição dos modelos digitais em software disponível no escâner intraoral 3Shape TRIOS.

13. Prep. check com 3Shape TRIOS (monitoramento do paciente) demonstrando espessura para porcelana de 0,32 a 0,35 mm.

Após a fresagem das facetas de porcelana (Ceramill Motion 2, Amann Girrbach), acabamento e polimento sem nenhuma adição de camada de porcelana (Fig. 5B), foi realizada uma prova seca das facetas para conferência de precisão e correto encaixe, e, em seguida, uma prova com água para conferir a sua mimetização.

Na sequência, passou-se à fase de cimentação das facetas. A porcelana foi condicionada com ácido fluorídrico 5% por 15 segundos, seguido por lavagem em abundância por 30 segundos e secagem. Realizou-se em seguida condicionamento por 30 segundos com ácido fosfórico 37% (Condac 37 FGM, Joinville, SC) para remoção de resíduos resultantes do primeiro ataque ácido e fresagem. Na sequência, fez-se a aplicação de silano (Monobond Plus, Ivoclar Vivadent AG) por 60 segundos e secagem. Antes da cimentação, instalamos um isolamento absoluto modificado (Fig. 12). A limpeza dos dentes foi realizada com pedra-pomes e água, com escova macia do tipo Robinson. Em seguida, todos os dentes preparados para as facetas foram condicionados com ácido fosfórico 37% (Ultra Etch IndiSpense 35% - Ultradent) por 30 segundos em esmalte, lavados e secos. Um sistema adesivo simplificado foi aplicado (Excite F DSC, Ivoclar Vivadent AG) sem fotoativação, para não comprometer a adaptação das facetas ultrafinas. A utilização do isolamento absoluto modificado tem ajudado no afastamento dos tecidos moles, na melhor visualização de excesso pelo contraste de cores fortes, e no controle adequado de umidade. Com essa modificação, conseguimos tempo e maior controle da cimentação.

• Cimentação das Facetas Fresadas

Um cimento resinoso fotoativado (color 0, Variolink Veneer, Ivoclar Vivadent AG) foi aplicado em cada faceta, cujo excesso foi removido com um pincel, sendo fotoativado (Fotopolimerizador Valo Cordless - Ultradent) por 2 segundos em cada face, com um colimador de luz próprio do fotoativador para estabilizar as peças. Após a completa remoção de excessos, completamos a fotoativação por 60 segundos em cada face sob refrigeração com jatos de ar. As comparações da foto inicial e final da paciente podem ser visualizadas nas figuras 13 a 15.

14. Isolamento absoluto modificado.

15. Imagem antes: intrabucal.

16. Imagem depois: intrabucal.

• Autora do capítulo

• Carolina Brito

- Mestre em Reabilitação Oral pela UNESP/Araraquara.
- Professora de Pós-graduação em Harmonização Facial e Prótese.
- Especialista em Implantodontia.

• Considerações finais

Os livros da MDM têm, como finalidade, mostrar as técnicas mais modernas dos procedimentos que são tão procurados pelos pacientes, além de apresentá-los em estudos de casos para que você possa acompanhar todo o processo. Assim, é possível compreender mais sobre as habilidades técnicas e percepções visuais das autoras.

Dessa maneira, as autoras alcançam o seu principal objetivo: mostrar a importância do refinamento na finalização dos tratamentos. Afinal, como Brito nos mostra, vivemos um momento em que os pacientes possuem cada vez mais informações sobre os procedimentos e fazê-los de maneira que supere as suas expectativas é essencial para o seu trabalho.

No MDM • Harmonização Orofacial • Vol. 1, você encontra:

- **Cap. 1: Preenchimento de região mentual** e para ptose de comissuras orais em pacientes retrognatas
- **Cap. 2: Conceito beauty and smile:** Uma visão integrada no tratamento de assimetrias com toxina botulínica e lentes de contato
- **Cap. 3: Fazendo sorrisos muito além dos dentes**
- **Cap. 4: Escultura labial B3D:** A harmonização da face, sorriso e lábios
- **Cap. 5: Mentoplastia cirúrgica e fios de sustentação**
- **Cap. 6: Harmonização facial com a bichectomia**
- **Cap. 7: Espaço de Ristow:** ponto-chave no tratamento da face média
- **Cap. 8: Harmonização orofacial baseada em visagismo e análise facial após a reabilitação oral:** Em busca da estética completa
- **Cap. 9: Correção do sorriso gengival com toxina botulínica:** Qual é a visão do paciente?
- **Cap. 10: Harmonização orofacial com preenchedores faciais como auxiliares na finalização de reabilitação oral**
- **Cap. 11: Harmonização Orofacial - primeira consulta:** Profissional-paciente – expectativas e resultados

Se interessou pelo livro? Clique no botão abaixo!



Comprar livro

No MDM • Harmonização Orofacial • Vol. 2, você encontra:

- **Cap. 1: A era da bioengenharia tecidual:** O uso do LPRF liquid em região perioral e lábios
- **Cap. 2: Minilifting facial com o uso de toxina botulínica e ácido hialurônico em pacientes jovens:** "pontos-chaves"
- **Cap. 3: Descomplicando laminados cerâmicos:** O passo a passo de facetas clássicas
- **Cap. 4: Rejuvenescimento facial por meio de volumização e adequações musculares**
- **Cap. 5: Região perioral: diagnóstico e tratamento a partir da análise facial digital**
- **Cap. 6: Reposicionamento dos tecidos peribucais com ácido hialurônico**
- **Cap. 7: Bichectomia e células-tronco:** A riqueza da gordura de Bichat
- **Cap. 8: O papel da harmonização facial na finalização de tratamento do paciente portador de maxila atrésica**
- **Cap. 9: O uso da hidroxiapatita no remodelamento facial**
- **Cap. 10: Fotocinesioterapia:** Lasers, LEDs e cinesioterapias no gerenciamento orofacial
- **Cap. 11: Harmonização orofacial com reposicionamento tecidual e equilíbrio miofuncional:** Relato de caso
- **Cap. 12: Técnica LipTS:** A arte e a ciência do preenchimento labial
- **Cap. 13: Em busca da estética completa:** Harmonização facial e reabilitação oral

Se interessou pelo livro? Clique no botão abaixo!



Comprar livro

No MDM • Harmonização Orofacial • Vol. 3, você encontra:

- **Cap.1: Bioestimulação com L-PRF em sulco nasojugal**
- **Cap. 2: Técnica 3 de verticalização da face –** Relato de caso clínico
- **Cap. 3: Perfiloplastia na harmonização facial -** Simetria entre nariz, lábios e mento
- **Cap. 4: O efeito estético da aplicação da toxina botulínica no músculo masseter –** Redução da linha bigoníaca
- **Cap. 5: Fotobiomodulação associada a dermocosméticos –** Resultado e previsibilidade no gerenciamento do envelhecimento facial: uma nova era para a odontologia
- **Cap. 6: Beautification concept –** Harmonização orofacial guiando o design do sorriso em um workflow digital
- **Cap. 7: A influência da região perioral no rejuvenescimento global da face**
- **Cap. 8: O uso da toxina botulínica no tratamento da paralisia facial –** Uma intervenção eficaz e minimamente invasiva
- **Cap. 9: Bioestimuladores na harmonização facial**
- **Cap. 10: Essência da beleza natural em preenchimento labial e a comparação em caucasianas e asiáticas**
- **Cap. 11: A fórmula da beleza –** Desvendando os códigos milenares do rejuvenescimento

Se interessou pelo livro? Clique no botão abaixo!

Comprar livro

• Quer saber quem somos?

Possuímos uma trajetória de mais de 35 anos, atuando no segmento editorial médico e odontológico, com mais de 1.000 obras publicadas. Temos o objetivo de estar em constante transformação e evolução, seguindo ansiosos por projetos editoriais que fazem a diferença na vida dos leitores. Sendo assim, buscamos continuar, com disposição e entusiasmo, com a publicação de novas obras de grande contribuição para a Odontologia atual e continuar a fazer história na produção editorial científica do mundo. **Nós somos a SANTOS PUBLICAÇÕES.**

SANTOS®
PUBlicações

SANTOS®
PUBlicações

santospub.com.br

DOA COMM