Preenchedores Dérmicos *para* Harmonização Facial

Altamiro Flávio, DDS

NAPOLEÃO-QUINTESSENCE
DEGUSTAÇÃO
CORTESIA DO AUTOR

NAPOLEÃO editora
QUINTESSENCE PUBLISHING BRASIL

contents

Introdução por Paulo Vinícius Soares *vi*
Prefácio *vii*

01 Anatomia Facial *1*

02 História, Classificação e Características dos Preenchedores *11*

03 Planos e Técnicas de Injeção *23*

04 Complicações *33*

05 Análise Facial para Preenchimento *53*

06 Anestesia Facial para Preenchimento *95*

07 Regiões Facial e seus Possíveis Preenchimentos *113*

Conteúdo Extra
Conteúdo extra disponível online.

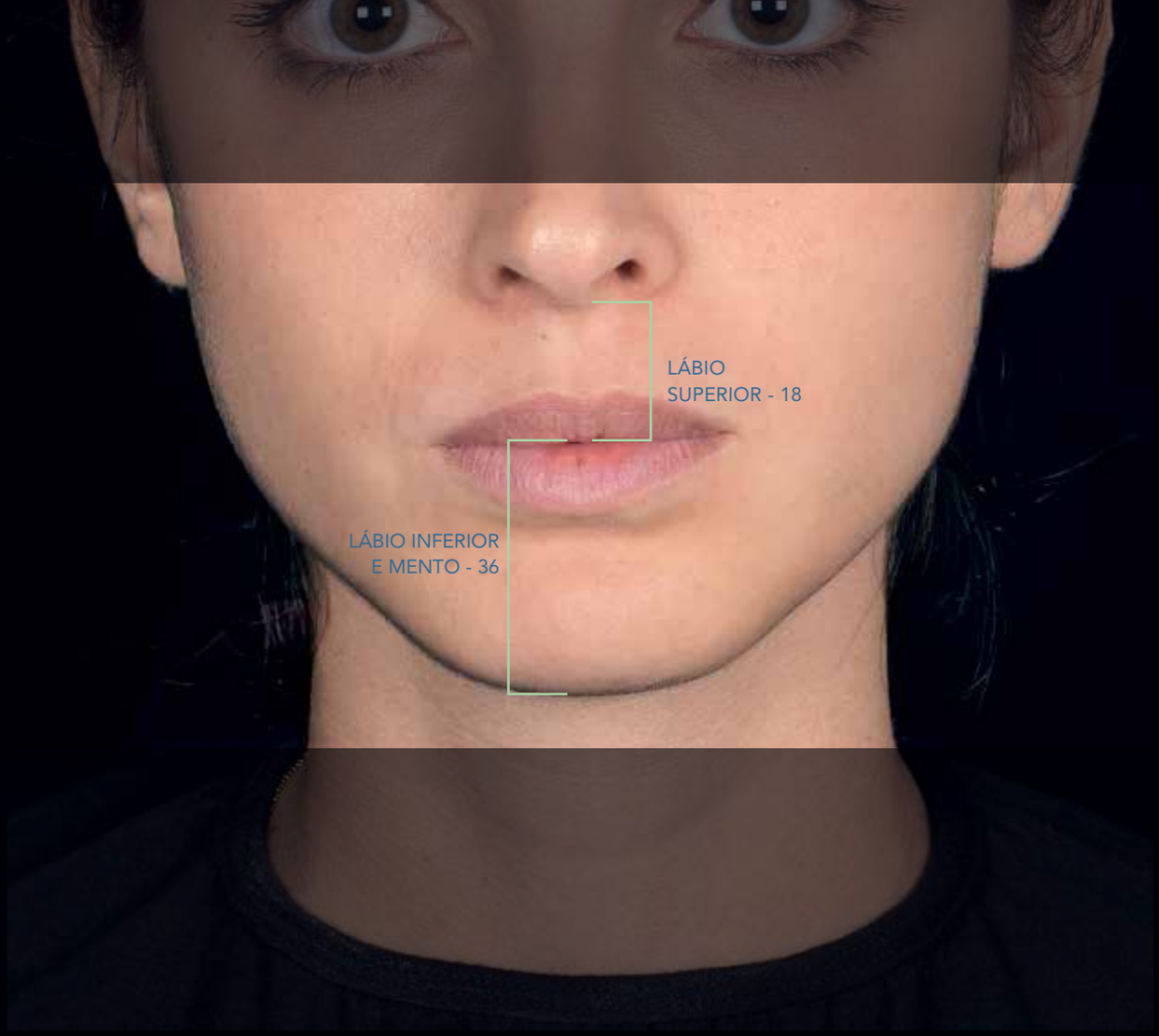

Lábio superior e inferior

O lábio superior corresponde à região situada entre o ponto subnasal e o estômio, devendo ocupar 1/3 da distância subnasal-mentoniana.[18,19] Seu comprimento normal, medido do subnasal ao ponto mais inferior do lábio, é de 19 a 22 mm.[8,9] A média de comprimento do lábio superior é de 19,5 mm para a mulher jovem e de 22 a 24 mm para o homem jovem. O lábio inferior tem aproximadamente o dobro do comprimento do lábio superior. Ainda segundo Landgraf *et al.*[19], o lábio inferior e o mento correspondem a 2/3 da distância subnasal-mentoniana e situam-se entre o ponto estômio e o mentoniano. Seu comprimento normal, entre o ponto mais superior do lábio até o tecido mole do mento (Li – Pg'), fica entre 38 e 44 mm.[8,9]

Importância da medida

A proporcionalidade entre estas duas medidas harmoniza o terço inferior da face.

Exemplo de aplicabilidade

- Em pacientes com a face curta (braquicefálicos) e/ou com encurtamento do terço inferior da face, o aumento destas medidas pode alongar a face e melhorar a sua estética. Isto pode ser conseguido por meio de preenchimento do ângulo nasolabial, do vermelhão dos lábios e/ou da base do mento.
- Pode favorecer o selamento labial passivo em pacientes que tem falta deste.
- Pacientes com queixo duplo podem receber preenchimento na base da mandíbula para dificultar a visualização deste aspecto antiestético.

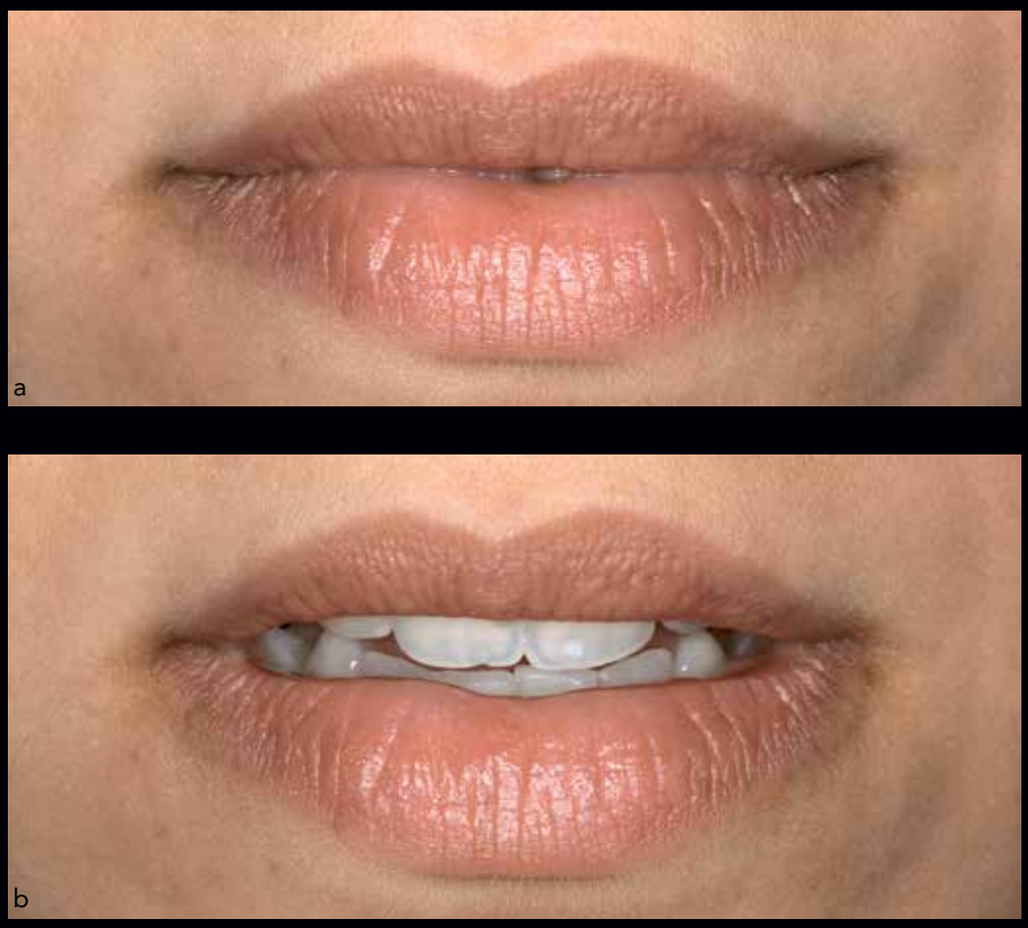

Fig 5-18 *(a)* Detalhe da proporção dos diferentes volumes entre o vermelhão dos lábios. *(b)* Detalhe da quantidade ideal de exposição dental para mulheres jovens.

Como medir

- Lábio superior: Do ponto subnasal até o estômio.
- Lábio inferior: Do bordo superior do lábio inferior até a base do mento na linha média facial.

Regras

- O comprimento vertical do lábio superior, pele e vermelhão somados, deve ter aproximadamente metade do comprimento do inferior, segundo Arnett e Bergman.[8,9]
- O comprimento vertical do vermelhão do lábio superior deve ser metade do comprimento vertical do vermelhão do lábio inferior. Esta diferença entre os lábios deve ser no mínimo de 25%, segundo Epker[20] (Fig 5-18a).
- A quantidade de exposição dos incisivos centrais superiores com o lábio em repouso: 3,4 mm para a mulher jovem e 1,9 mm para o homem jovem, segundo Vig (Fig 5-18b).

Preenchimento labial

Em visão frontal, cria-se um maior volume de vermelhão. Se o preenchimento for feito envolvendo as comissuras, o lábio terá sua largura aumentada.

Fig 5-19 Posicionamento do paquímetro sugerido pelo autor para obtenção das medidas faciais horizontais. Na modelo, a distância entre o globo ocular e o Nasion é de 8 mm, a distância entre a curvatura alar do nariz ao ponto Apex Nasi é de 32 mm e, por fim, a projeção do mento medida da curvatura formada entre o ângulo mentocervical até o ponto Menton é de 45 mm.

Dimensões Horizontais Médias de Perfil

A Figura 5-19 ilustra as dimenções horizontais no perfil que são importantes quando planejado o tratamento de preenchimento.

Distância globo ocular/ponte do nariz

A distância da ponte ocular/nasal é a distância entre o globo ocular e o nariz.

Importância da medida

- Regula a dominância da testa.
- Regula a dominância do nariz.

Exemplo de aplicabilidade

- Em pacientes que tenham a aparência de olhos muito projetados horizontalmente.
- Pode ser usado para diminuir a aparência de uma ponta de nariz, mento e/ou testa muito projetados horizontalmente.
- Este preenchimento diminui a curvatura excessiva em pacientes com nariz adunco.
- Pode ajudar a diminuir as rugas glabelares.
- Diminui o aspecto de face austera característica do "perfil Lombrosiano".

Como medir

Perfilar o paquímetro com o paciente em perfil, próximo do globo ocular, mas sem tocá-lo. Considerar a parte mais anterior do globo ocular e a parte mais profunda do nasion.

Regras

- O nasion (N) é o ponto mais profundo do ângulo nasofrontal (4 a 6 mm abaixo da glabela). A posição N ideal em uma visualização de perfil é estabelecida entre os cílios e a dobra da pálpebra superior.
- A projeção de N pode ser medida a partir da tangente vertical à córnea ou glabela.
- Com esta análise, observa-se a necessidade ou não de aumentar esta região trabalhando melhor a dominância do nariz em relação a testa para melhor proporcionalidade.

Preenchimento da ponte

Eleva-se a pele na altura do nasion. Diminui a curvatura deste ponto. Nunca preencher até que a curva se torne uma reta. Este preenchimento é muito perigoso (ver capítulo 7).

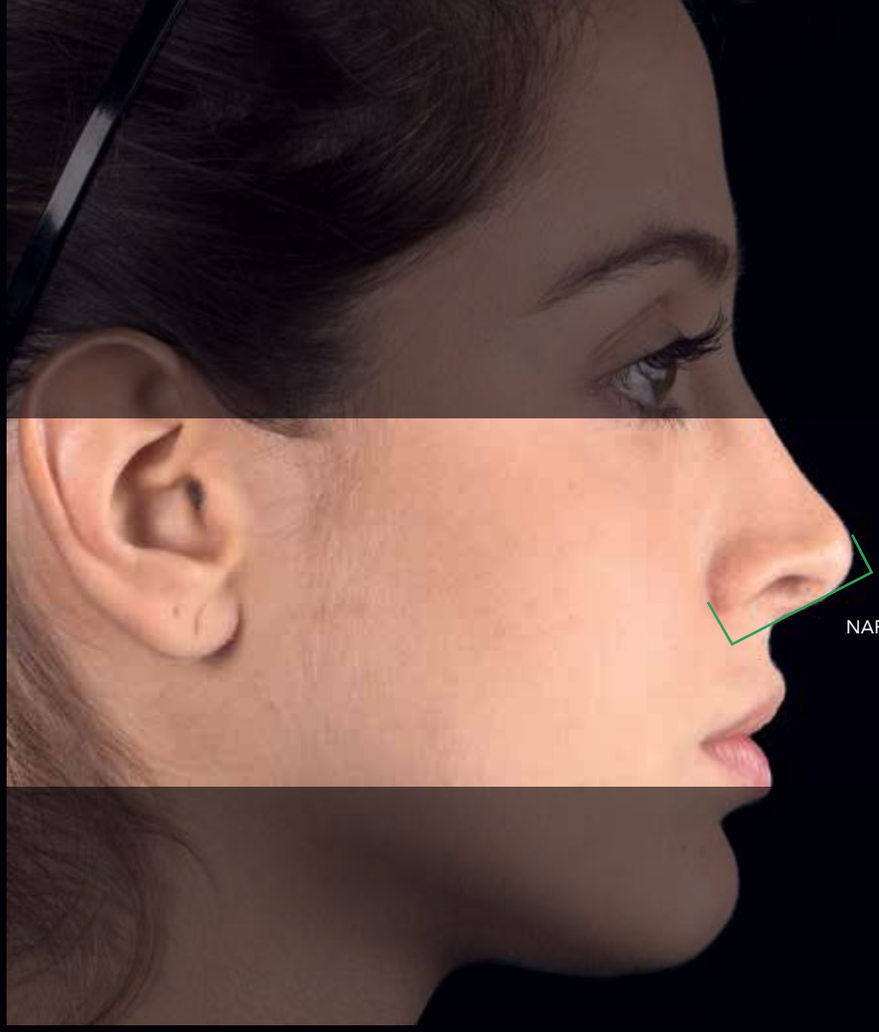

Comprimento da asa do nariz

O comprimento da asa do nariz é a distância do ponto da Curvatura Alar (CA) ao ponto mais proeminente da ponta do nariz (Pronasal - PRN) no eixo médio do apex nasi. O ponto AC, de acordo com Guyuron[22], é bastante variável conforme o grupo racial, sendo difícil estabelecer uma média.

Importância da medida

- Ajuda na percepção de um rosto mais definido.
- Influencia a convexidade do perfil.
- Equilibra a largura do nariz.

Exemplos de aplicabilidade

- Pacientes com uma largura excessiva de nariz e que não queiram fazer rinoplastia podem aumentar o comprimento do nariz para disfarçar a largura.
- Pacientes com muita ponte nasal podem ter este aspecto amenizado com o preenchimento da ponta do nariz.
- Pode ser usado para dar um aspecto de nariz empinado.
- Este preenchimento diminui a curvatura excessiva em pacientes com nariz adunco.

Como medir

Considerar a parte mais posterior da asa até a ponta do nariz.

Regras

- O *Index Nasal* representa o cálculo da espessura dividido pelo comprimento vezes cem (N.I. = espessura/comprimento x 100). Este índice classifica o nariz em três tipos: Leptorino, menor que 60%; Mesorino, entre 60 e 80% e Platirino, maior que 80%.[16]
- Narizes mais longos do que largos parecem excessivamente longos.

Preenchimento do supratip

- Diminui a largura aparente do nariz.
- Cria a impressão de um nariz empinado, podendo criar um supratip break, dependendo da escultura desejada.

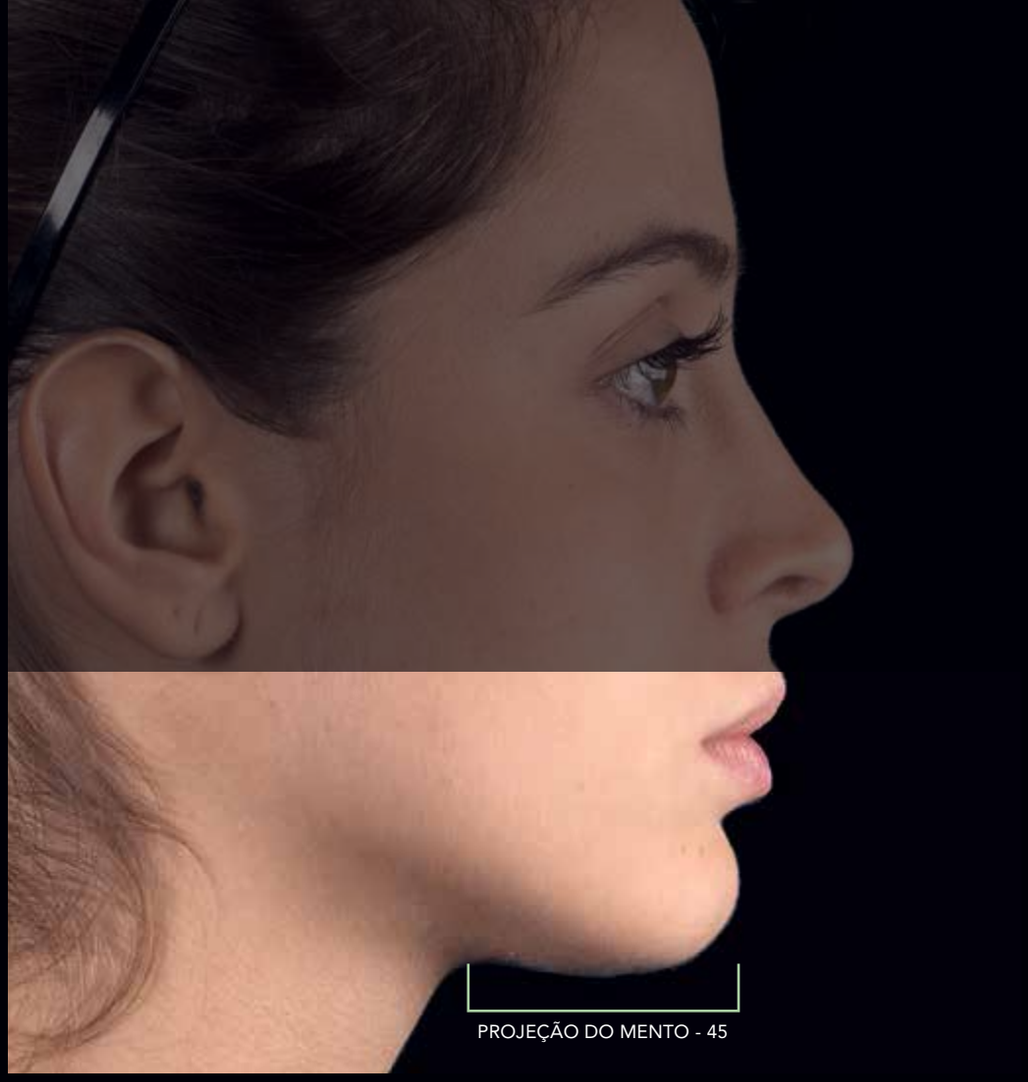

Projeção do mento

A projeção do mento é a distância do pescoço até a ponta do mento.

Importância da medida

- Ajuda na percepção de um rosto mais definido, pois marca melhor a mandíbula.
- Uma medida menor sugere que a pessoa não está acima do peso.
- Uma maior medida sugere que o paciente é jovem.
- Uma medida menor em pacientes jovens pode indicar deficiência horizontal de mento.

Exemplo de aplicabilidade

- Nas deficiências horizontais de mento, pode-se preencher o pogônio mole para disfarçar a deficiência.
- Nos casos de uma distância muito pequena, a correção deve ser cirúrgica com avanço de mento e/ou lipoaspiração.

Como medir

Considerar o ponto de união entre a região submentoniana e o pescoço. Medir desta linha até o pogônio mole.

Regras

A região submentoniana tem o comprimento de 4 dedos na posição horizontal paralelos ao plano frontal.

Preenchimento mentoniano

Cria-se um ressalto que avança o queixo horizontalmente.

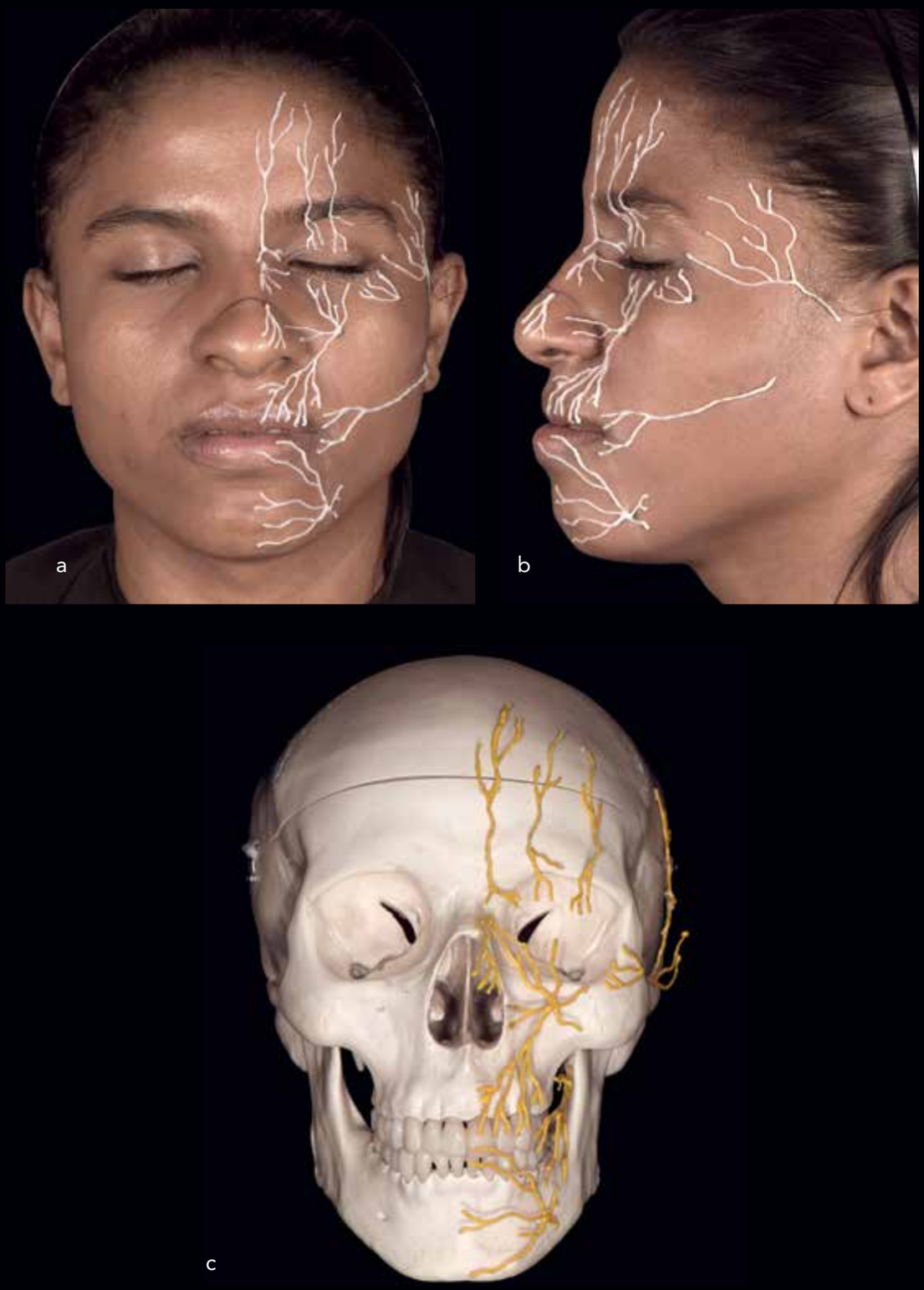

Fig 6-3 *(a and b)* Construção dos nervos em resina sobre a pele da modelo. *(c)* depois da polimerização as resinas foram removidas da face e colocadas sobre o papel com a face impressa em tamanho natural.

Uma prática útil para ganhar confiança na compreensão da inervação da face é atrair os nervos para o rosto do paciente com resina e montar os nervos da resina polimerizada em um modelo de crânio (Fig 6-3).

Considerações Importantes sobre a Anestesia da Região dos Lábios

Resumindo, o ramo bucal do nervo facial ou nervo craniano VII fornece inervação motora para os músculos orbicular da boca e elevadores do lábio e do ângulo da boca. A maioria dos músculos responsáveis pela depressão do lábio é inervado pelo ramo marginal mandibular do nervo facial. O platisma, que também está envolvido na depressão do lábio inferior, recebe sua inervação através do ramo cervical do nervo facial.

Os vários ramos do nervo trigêmeo ou nervo craniano V, propiciam a inervação sensorial aos lábios. O ramo infraorbital da divisão maxilar do nervo trigêmeo (nervo craniano V2), por outro lado, inerva o lábio superior. O nervo mentoniano derivado da divisão mandibular do nervo trigêmeo (nervo craniano trigêmeo V3), por sua vez, propicia a sensação do lábio inferior.[2]

O bloqueio de nervos é usado para a anestesia de uma área do corpo. O bloqueio regional de nervos oferece muitas vantagens sobre a anestesia infiltrativa. O bloqueio de nervo geralmente requer uma menor quantidade de anestésico para produzir o efeito desejado quando comparado com a anestesia infiltrativa local. Este procedimento é útil quando a infiltração local pode não ser possível ou pode resultar em danos ou lesão tecidual. Isto é fundamental para áreas como a face, onde os resultados cosméticos são extremamente importantes. Outras indicações incluem o sutura de feridas, procedimentos odontológicos e quando há contraindicação à anestesia geral. O bloqueio não é um procedimento muito utilizado em situações onde o alvo pode se estender sobre uma área que é inervada por vários nervos. Se a região cruzar a linha média, talvez a melhor solução seja realizar um bloqueio de nervo em ambos os lados da face.

O terceiro ramo do nervo facial, o nervo mandibular, se divide em dois ramos, um anterior e outro posterior. O tronco posterior possui 3 ramos, um dos quais é o nervo alveolar inferior, que possui apenas ramos sensitivos que atravessam o canal mandibular para sair através do forame mentoniano. Um desses ramos é o nervo mentoniano, que é o responsável pela inervação sensitiva da pele, mucosa oral do lábio e pele do mento. O nervo incisivo continua na cavidade medular dos pré-molares, caninos e incisivos. O nervo mentoniano sai através do forame mentoniano nos dois lados da mandíbula. O forame mentoniano, por sua vez, geralmente se encontra localizado entre a parte superior (crista alveolar) e a borda inferior da mandíbula em linha direta com o segundo pré-molar (Fig 6-4). A localização exata do canal mentoniano, no entanto, pode ser variável. Os indivíduos edêntulos apresentam uma reabsorção óssea alveolar tornando a localização do forame mentoniano mais próxima da crista alveolar na maioria dos pacientes.[3]

Algumas regiões podem apresentar uma inervação complementar. Assim, em casos de procedimentos no lábio superior, especialmente na linha média, pode-se realizar o bloqueio do nervo infraorbital para procedimentos nas regiões na pálpebra inferior, lateral do nariz, lábio superior, incisivo superior, canino, pré-molares e raiz do primeiro molar. Às vezes, ainda é preciso fazer o bloqueio do nervo nasopalatino para a total dessensibilização da área mediana do lábio superior.[4] Segundo Stanley Malamed,[1] a anestesia do nervo alveolar superior anterior produz anestesia profunda dos tecidos moles vestibulares desde o incisivo central até os pré-molares em 72% dos casos. Isto pode explicar porque em muitos casos anestesiar apenas os nervos infraorbitários não promove uma anestesia eficaz para a parte medial do lábio superior. Nestes casos, é preciso anestesiar também o nervo alveolar superior anterior. Considerando o exposto, recomenda-se uma anestesia infiltrativa no fundo de vestíbulo próximo à raiz do dente incisivo central superior. Já para procedimentos no lábio inferior, especialmente junto à linha média, segundo Bento,[5] observa-se que a falha no bloqueio do nervo alveolar inferior pode estar atribuída a inervação suplementar do nervo milo-hióideo nessa região (mento e lábio inferior).

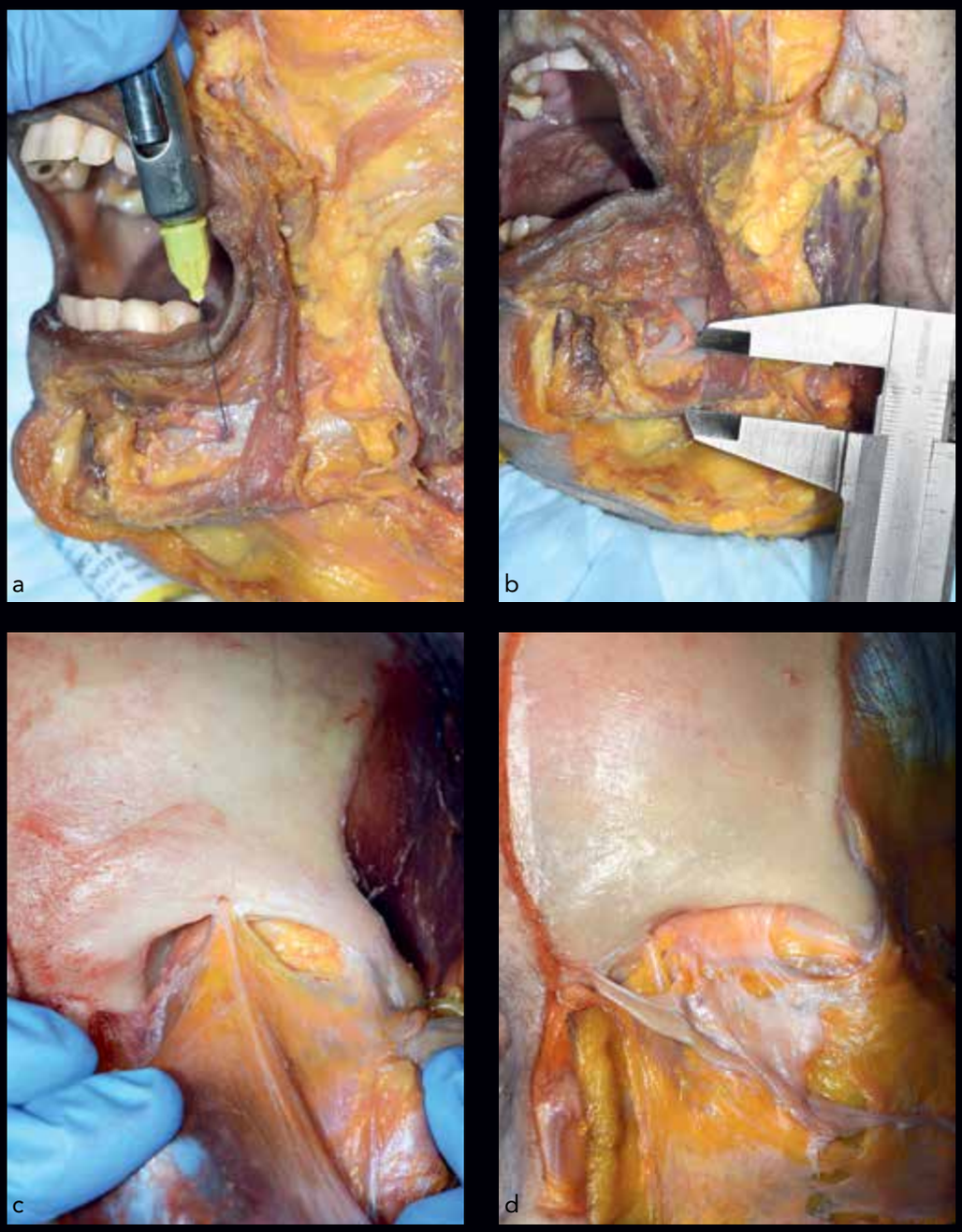

Fig 6-4 *(a)* O forame Mentoniano em um cadáver. Esta figura mostra o posicionamento da agulha de anestesia sobre o forame Mentoniano. *(b)* Distância do forame Mentoniano até a base da mandíbula. *(c)* Mostra o forame supra-orbital visível sob os músculos da testa rebatidos. *(d)* Em alguns casos não há forame, mas sim uma fissura.

A aspiração negativa é feita antes de injetar a solução do (levobupivacaína ou bupivacaína) em cada lado.[6]

Para o lábio inferior, o bloqueio do nervo mentoniano pode ser indicado, já que os nervos incisivos e mentonianos inervam os dentes inferiores, pele do mento e lábio inferior, assim como a mucosa bucal. Os dentistas utilizam o bloqueio do nervo mentoniano/incisivo isoladamente ou em conjunto com o bloqueio do nervo alveolar inferior. Os estudos mostram que 47% dos pacientes apresentaram anestesia pulpar nos primeiros molares, 82% - 100% nos pré-molares e 38% dos pacientes nos incisivos laterais. Existe uma chance maior de sucesso no bloqueio do nervo do incisivo se a injeção for administrada dentro do forame para se alcançar a região do segundo pré-molar e do canino. Não há diferença no sucesso entre uma injeção dentro do forame mentual ou fora deste em termos de anestesia do primeiro pré-molar.[7]

Para a anestesia do nervo nasal externo deve-se usar uma quantidade mínima de anestésico, a fim de evitar uma isquemia vascular momentânea. O ponto de injeção neste nervo é logo abaixo da junção osseocartilaginosa, pois ele forma um sulco na superfície interna do osso nasal e termina perfurando a cartilagem nasal para se tornar o nervo nasal externo, inervando a pele da parte dorsal do nariz e do ápice nasal.[8]

Inervação do Pescoço

Além da inervação da face, é preciso conhecer a inervação do pescoço, pois os preenchimentos na região do ângulo goníaco, lateral de mandíbula e base do mento recebem inervação vinda do pescoço.

O plexo cervical é uma rede de ramos nervosos que formam uma anastomose e depois se ramificam em nervos espinhais C1, C2, C3 e C4.[9] O tronco do nervo espinhal sai do canal vertebral pelo forame intevertebral e logo se divide em um ramo dorsal e um ramo ventral. O plexo cervical é formado pelos ramos ventrais desses quatro nervos cervicais superiores, que emergem assim da coluna através de forames intervertebrais localizados lateralmente à cada vértebra cervical e inervam alguns músculos do pescoço, o diafragma e áreas da pele na cabeça, pescoço e tórax.

Cada ramo ventral anastomosa-se com o subsequente formando três alças de convexidade lateral (C1 com C2, C2 com C3 e C3 com C4). Dessas três alças derivam ramos que constituem as duas partes do plexo cervical (superficial e profunda).

A parte superficial é constituída por fibras essencialmente sensitivas, que formam um feixe que aparece ao nível do meio da borda posterior do músculo esternocleidomastoideo, ponto em que os filetes se espalham em leque para a pele na região circunvizinha, ao pavilhão da orelha, à pele do pescoço e à região próxima à clavícula.[10]

Cada ramo, exceto o primeiro, divide-se em partes ascendente e descendente que se unem em alças comunicantes. Da primeira alça (C2 e C3), originam-se ramos superficiais que inervam a cabeça e o pescoço; da segunda alça (C3 e C4), originam-se os nervos cutâneos do ombro e do tórax. Os ramos são superficiais ou profundos. Os superficiais perfuram a fáscia cervical para inervar a pele, enquanto que os ramos profundos inervam os músculos. Neste capítulo, não será abordado a parte profunda do plexo cervical.

Tabela 6-3 Nervos cervicais superficiais

NERVO	NERVOS QUE EMITEM	INERVAÇÃO
Nervos superficiais ascendentes	Nervo occipital menor (C2)	Inerva a pele da região posterior ao pavilhão da orelha.
	Nervo Auricular Magno (C2 e C3)	Seu ramo anterior inerva a pele da face sobre glândula parótida comunicando-se com o nervo facial; o ramo posterior inerva a pele sobre o processo mastóideo e sobre o dorso do pavilhão da orelha.
	Nervo Transverso do Pescoço (C2 e C3)	Seus ramos ascendentes sobem para a região submandibular formando um plexo com o ramo cervical do nervo facial abaixo do platisma; os ramos descendentes perfuram o platisma e são distribuídos ante-ro-lateralmente para a pele do pescoço até a parte inferior do esterno.
Nervos superficiais descendentes	Nervos Supraclaviculares Mediais (C3 e C4)	Inervam a pele até a linha mediana, parte inferior da segunda costela e a articulação esternoclavicular.
	Intermediate supraclavicular nerve	Inervam a pele sobre os músculos peitoral maior e deltóide ao longo do nível da segunda costela.
	Lateral supraclavicular nerve	Inervam a pele das partes superiores e posteriores do ombro.

(Fonte: Netter.[12])

Tabela 6-4 Importantes nervos do pescoço à serem anestesiados para preenchimento

PONTO NA FIG 6-5	NERVO	RAMO	ACESSO	QUANTIDADE DE ANESTÉSICO
15	Auricular magno	C2 e C3	Extrabucal	0,6 mL
16	Transverso cervical	C2 e C3	Extrabucal	0,6 mL

Os ramos superficiais formam grupos ascendentes e descendentes. Tabela 6-3 sresume a anatomia desses ramos. O bloqueio do plexo cervical é administrado por via subcutânea ao longo da borda posterior do músculo esternocleidomastoideo.[11]

Because of these anastomoses and ramifications, the author's clinical experience suggests that it is preferable to penetrate the skin, keeping a 3-mm depth with a needle, and deposit anesthetic at posterior and inferior points to those of the areas to be filled. This is possible because the innervation that comes from the neck to the jaw travels superiorly and anteriorly. This approach can also be used if the operator does not want to anesthetize a very large area in cases of small-area fillings.

Table 6-4 summarizes the anesthetic technique for two superficial cervical nerves involved in esthetic filling procedures, and Fig 6-5 illustrates the innervation.

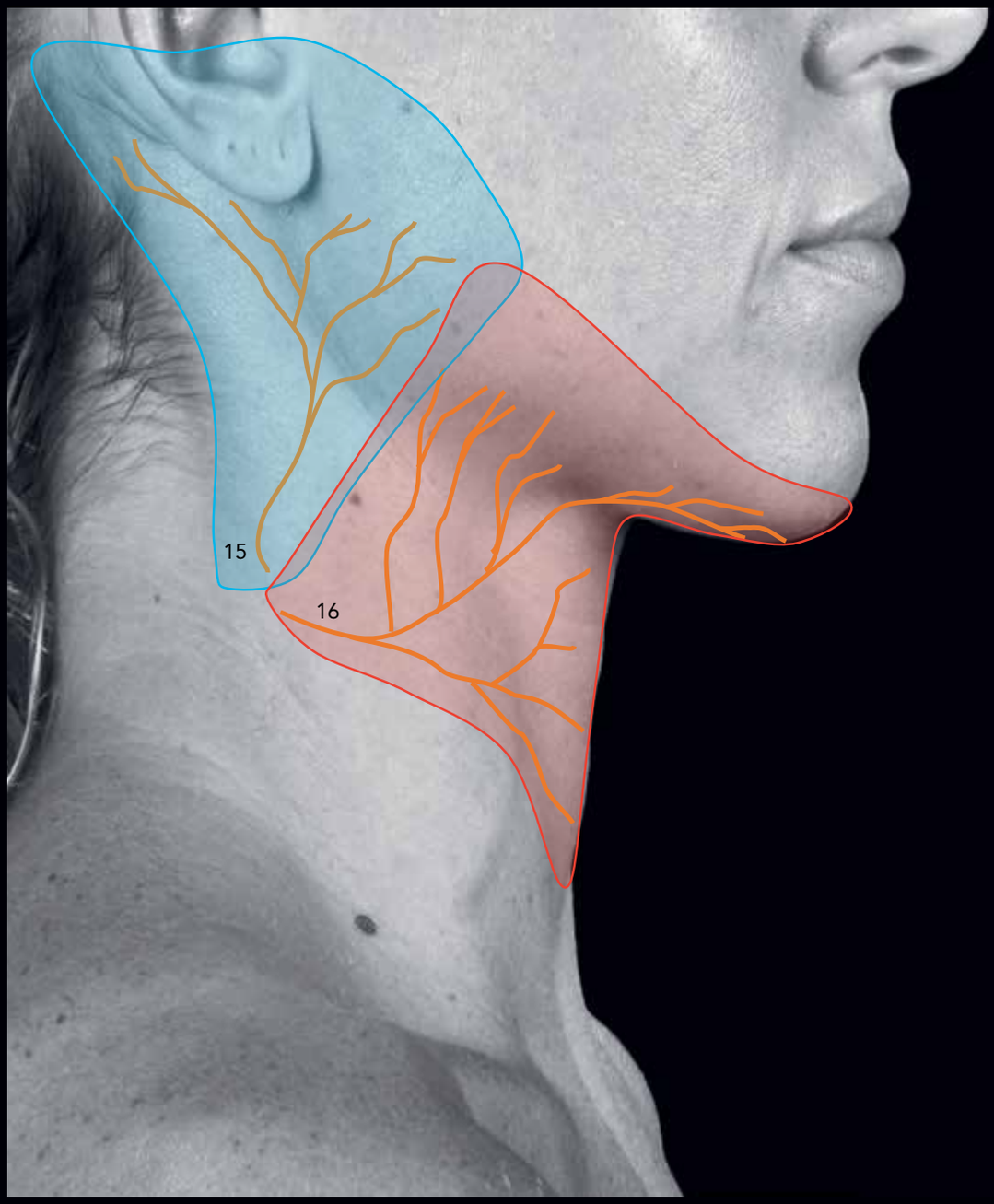

Fig 6-5 Vista geral dos trajetos dos nervos sensitivos importantes para anestesia das áreas de preenchimentos sob a mandíbula, próximos ao pescoço. Estes nervos estão descritos na Tabela 6-4. Caso o operador não queira anestesiar uma área muito extensa, é possivel penetrar a agulha 3 mm e depositar anestésico em pontos posteriores e inferiores aos das áreas a serem preenchidas. Isto é possível porque a inervação que vem do pescoço para a mandíbula caminha superior e anteriormente.

Glabela

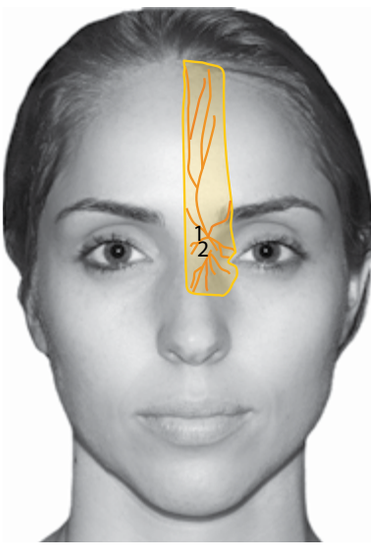

1. Nervo Supra-troclear
2. Nervo Infra-troclear

Estruturação de órbita

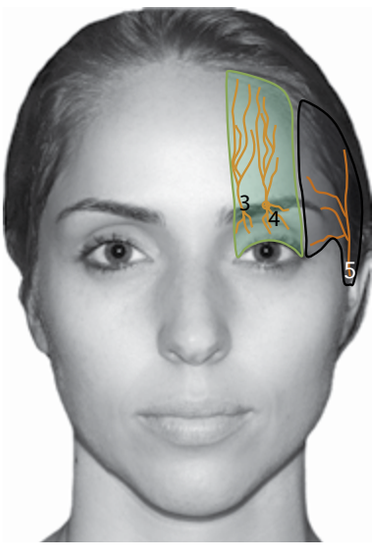

3 e 4. Nervo Supra-orbitais
5. Nervo Aurículo-temporal

Zigomático

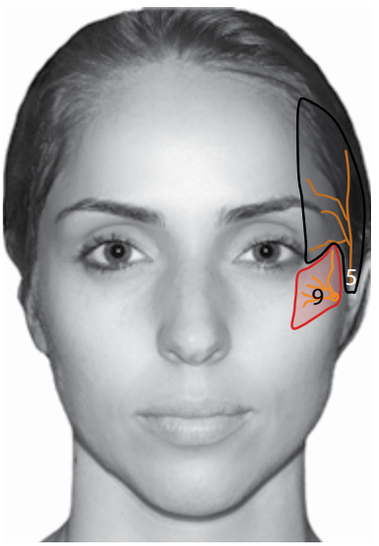

5. Nervo Aurículo-temporal
9. Nervo Zigomático facial

Supra-tip

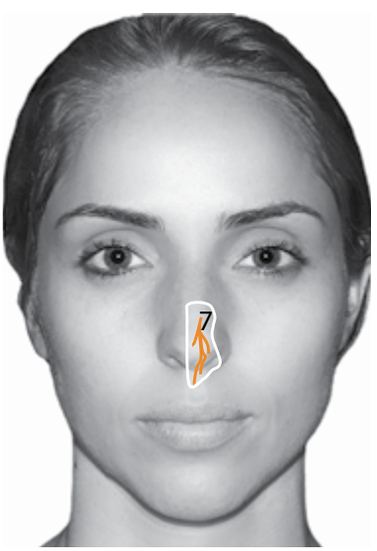

7. Nervo Ramo nasal externo do nervo etmoidal anterior

Malar

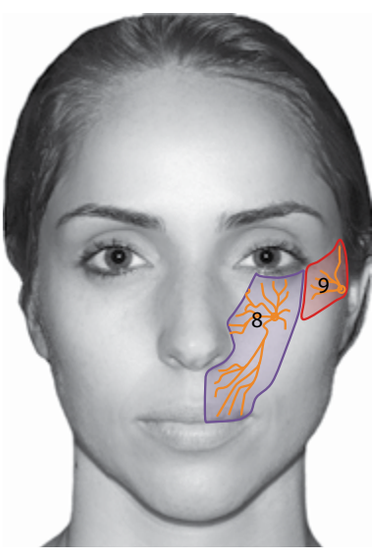

8. Nervo Infra-orbitário
9. Ramo nasal externo do nervo etmoidal anterior

Vermelhão dos lábios

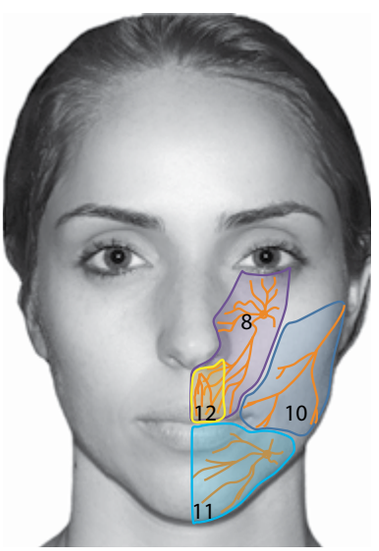

8. Nervo Infra-orbitário
10. Nervo Bucal
11. Nervo Mentoniano
12. Nervo Alveolar superior anterior

Procedimentos de Preenchimento e Nervos Alvo

A figura 6-6 ilustra os nervos alvo e o resultado das áreas anestesiadas em varios locais no rosto a serem preenchidos.

Marionetes e vermelhão dos lábios

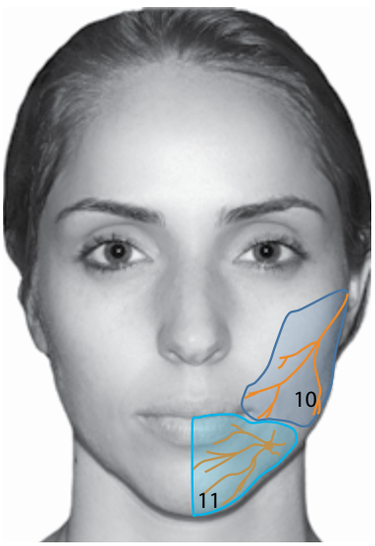

10. Nervo Bucal
11. Nervo Mentoniano

Mento: Sulco mento labial, avanço lateral e base

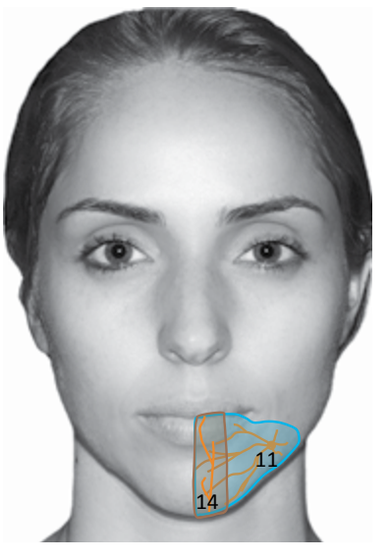

11. Nervo Mentoniano
14. Nervo Milo-hióideo

Nota: Para anestesiar a base do mento é preciso também anestesiar o nervo transverso do pescoço e, eventualmente, o nervo milo-hióideo.

Filtro

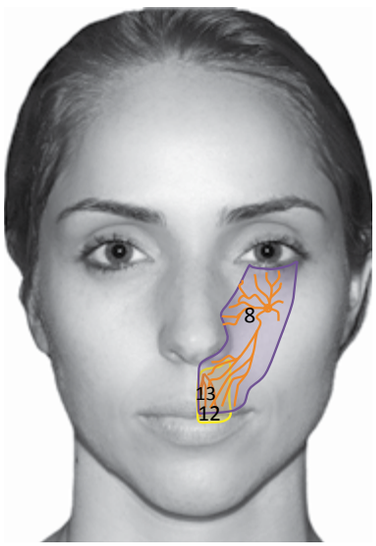

8. Nervo Infra-orbitário
12. Nervo Alveolar Superior anterior
13. Nervo Nasopalatino

Sulco nasolabial e lábio superior

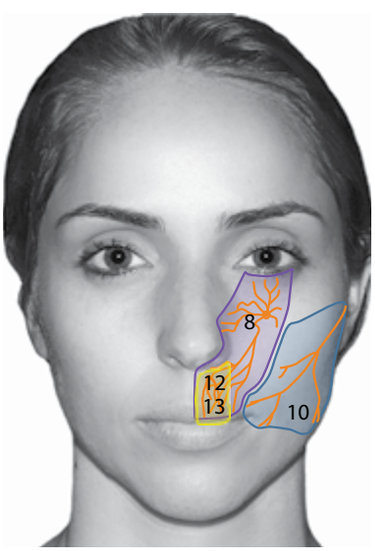

8. Nervo Infra-orbitário
10. Nervo Bucal
12. Nervo Alveolar Superior anterior
13. Nervo nasopalatino

Fig 6-6 As figuras acima tem as áreas de preenchimento esquematizadas e no rodapé estão nomeados os nervos que devem ser os alvos da anestesia.

DICA: Para aumentar a eficácia da anestesia, o operador pode penetrar a agulha até o ponto alvo e injetar 80% do conteúdo recomendado. Os 20% restantes são injetados durante a remoção da agulha. Isso promove uma anestesia mais ampla, pois não se consideraria apenas o ponto alvo obedecendo duas dimensões (direita e esquerda e superior e inferior) mas também uma terceira dimensão (da profundidade e superficialidade). Isso resulta em uma anestesia mais eficaz e abrangente, no entanto, é preciso avisar ao paciente que ele sentirá algo parecido com um pequeno choque elétrico durante a remoção da agulha. Isto acontece no momento em que os ramos mais superficiais entram em contato com o líquido anestésico.

Tabela 6-5 Anestésicos e doses máximas por peso corporal

ANESTÉSICO LOCAL	DOSE MÁXIMA (POR KG PESO CORPORAL)	NÚMERO DE TUBETES (1,8 ML) PARA ADULTOS COM 60KG	MÁXIMO ABSOLUTO (INDEPENDENTE DO PESO)
2% lidocaina	4,4 mg	7	300 mg
3% lidocaina	4,4 mg	4,5	300 mg
2% mepivacaina	4,4 mg	7	300 mg
3% mepivacaina	4,4 mg	4,5	300 mg
Articaína	7 mg	5,5	500 mg
3% prilocaina	6 mg	6,5	400 mg
0.5% bupivacaina	1,3 mg	8,5	90 mg

(Fonte: Andrade.[13])

Cuidado na Dosagem

O cálculo da dose máxima de anestesia considerada segura por sessão, independe das áreas preenchidas. O importante é considerar o somatório das anestesias realizadas por sessão. O cálculo deve ser feito considerando-se quatro fatores:

- *A concentração do anestésico:* Esta vem impressa no tubete (2% significa 20mg/ml e 3% significa 30mg/ml).
- *Quantidade de anestésico injetado:* Cada tubete tem 1,8ml.
- *Peso corporal do paciente:* Deve ser aferido em uma balança, ou informado pelo próprio paciente.
- *Dose máxima por cada quilo de peso corporal (em kg):* Ver Tabela 6-5. Doses maiores que as descritas podem afetar o Sistema Nervoso Central e a condução cardíaca.

Vasoconstrictores

Uma consideração importante é sobre o uso ou não de vasoconstrictores. Como por questões éticas e de boa prática em pesquisa, não há na literatura ensaios clínicos randomizados que demonstrem e avaliem os efeitos dos vasoconstrictores na derme e epiderme em humano, recomenda-se o uso com bastante cautela. O autor em sua prática usa anestésico com vasoconstrictor, utilizando sempre pequenas quantidades.