GUIA PRÁTICO DA

ANATOMIA DA BELEZA

E DO

REJUVENESCIMENTO

MIPPS PROCEDIMENTOS MINIMAMENTE INVASIVOS EM CIRURGIA PLÁSTICA

ALEXANDRE DE SOUZA

DEGUSTAÇÃO
NAPOLEÃO-QUINTESSENCE
CORTESIA DO AUTOR

NAPOLEÃO editora
QUINTESSENCE PUBLISHING BRASIL

ESTÉTICA ERRO ZERO SELO QUALIDADE

1º Guia de Anatomia em Cadáver Fresco para Cirurgia Plástica Estética

SUMÁRIO

01 INTRODUÇÃO 28

02 REVISÃO DA ANATOMIA DA FACE APLICADA À ESTÉTICA FACIAL 40

03 ANATOMIA DA BELEZA E DO ENVELHECIMENTO 56

04 BIOQUÍMICA DO METABOLISMO 68

05 MIPPS PROCEDIMENTOS MINIMAMENTE INVASIVOS EM CIRURGIA PLÁSTICA 76

06 BASES CLÍNICAS DA TERAPIA DE REPOSIÇÃO HORMONAL (HRT) 112

07 O PODER DAS COMBINAÇÕES 128

08 CASOS CLÍNICOS E PROTOCOLOS DE TRATAMENTO 132

09 MANEJO DAS COMPLICAÇÕES EM CIRURGIA PLÁSTICA ESTÉTICA 142

10 CLÍNICA DO SÉCULO XXI INTRODUÇÃO À ADMINISTRAÇÃO E AO MARKETING ÉTICO PARA UNIDADES DE ESTÉTICA 154

05

MIPPS
PROCEDIMENTOS MINIMAMENTE INVASIVOS EM CIRURGIA PLÁSTICA

Os procedimentos minimamente invasivos em cirurgia plástica (MIPPS) são técnicas complementares de extrema importância em cirurgia plástica estética, uma vez que conseguem aprimorar sobremaneira os resultados finais.

Seu uso isolado ou em combinações pode ser feito tanto no pré-operatório quanto no peri e pós-operatório.

O objetivo deste livro não é abordar os detalhes históricos, técnicos e pontuais de cada MIPPS. A seguir, será apresentado cada MIPPS no âmbito da anatomia da beleza e do rejuvenescimento, fazendo-se cumprir o intuito da obra.

Os 8 MIPPS mais comuns são:

- Ponto de injeção de toxina (PIT).
- Ponto de injeção de preenchedor (PIP).
- Ponto de elevação tecidual (PET).
- Ponto de injeção de anestésico (PIA) ou pápula isquêmica.
- Procedimentos estéticos químicos (PEQ).
- Procedimentos estéticos mecânicos (PEM).
- *Skin fitness* (SkF).
- Terapia de reposição hormonal (HRT) (ver Capítulo 06).

PONTO DE INJEÇÃO DE TOXINA (PIT)

PIT significa ponto de injeção de toxina ou, em inglês, *point of injection of toxin*.

Em pouquíssimos anos, considerando-se seus primórdios em 1960, a toxina botulínica revolucionou a área da saúde, tornando-se o maior tratamento da história da Medicina, ultrapassando, inclusive, os antibióticos, também uma enorme revolução dos anos de 1960.

Neste livro, conceitualiza-se a toxina além da capacidade de apenas remover rugas indesejáveis. Contabilizando mais de 7 milhões de tratamentos por ano no mundo inteiro, hoje a toxina é muito mais do que tratar apenas rugas – ela reestrutura a musculatura facial e reconstrói a anatomia tridimensional da face, restituindo o aspecto jovem e belo que o rosto perde com o avanço da idade.

Por esses motivos, é válido reforçar a coerência extrema de conhecer a anatomia da face – objetivando sempre um correto diagnóstico anatômico. O capítulo 02 deste livro expõe, de forma detalhada (e deve ser lido com muita atenção), que a musculatura da face é diferente da musculatura esquelética do corpo em geral, dado que possui inserções dérmicas. Nenhum outro músculo do corpo humano dispõe dessa peculiaridade. As associações das fibras dos 18 pares de músculos e do prócero formam as inserções dérmicas ou as inserções da pele e permitem que a face execute inúmeras funções.

Essa propriedade da face determina a grande variação no aspecto da pele de crianças, jovens, adultos, idosos e entre

os sexos masculino e feminino. Essas variações são, para o cirurgião plástico, detalhes expressivos da proporção das estruturas anatômicas da face que determinam a questão da beleza – e também o sucesso na cirurgia. O treinamento PIT 100 do Anatomy GPS ensina justamente essas minúcias, visando posicionar com precisão a agulha para a injeção – uma precisão de milímetros e muito segura.

LÂMINA DOS 100 PONTOS DE INJEÇÃO DO PIT

Programa pioneiro e inédito de alta precisão e de alta segurança, com coordenadas 3D.

- Ponto.
- Direção da agulha (relógio imaginário).
- Ângulo de penetração (10 ou 45 graus).
- Penetração da agulha (2 ou 4 mm).
- Volume injetado (2 ou 4 unidades).

INFORMAÇÃO ADICIONAL

A toxina botulínica foi extraída pela primeira vez em meados de 1890 de uma morcela (*black pudding*) contaminada com a bactéria *Clostridium botulinum*. Essa bactéria causa o botulismo, doença com sintomas e complicações graves, como paralisia respiratória e, até mesmo, óbito.

A discussões e descobertas acerca da *Clostridium botulinum* e da toxina botulínica evoluíram durante as décadas seguintes até que, nos anos de 1950, um médico demonstrou que a toxina botulínica poderia paralisar alguns músculos no sentido de tratar doenças nervosas. Em meados de 1970, oftalmologistas começaram a usá-la para tratar o estrabismo, que é causado por um balanço na musculatura ocular.

Inesperadamente, após um tempo descobriu-se que as pessoas que se tratavam para o estrabismo tinham menos rugas. Daí, para chegar à conjuntura atual, foram mais e mais indicações para ela.

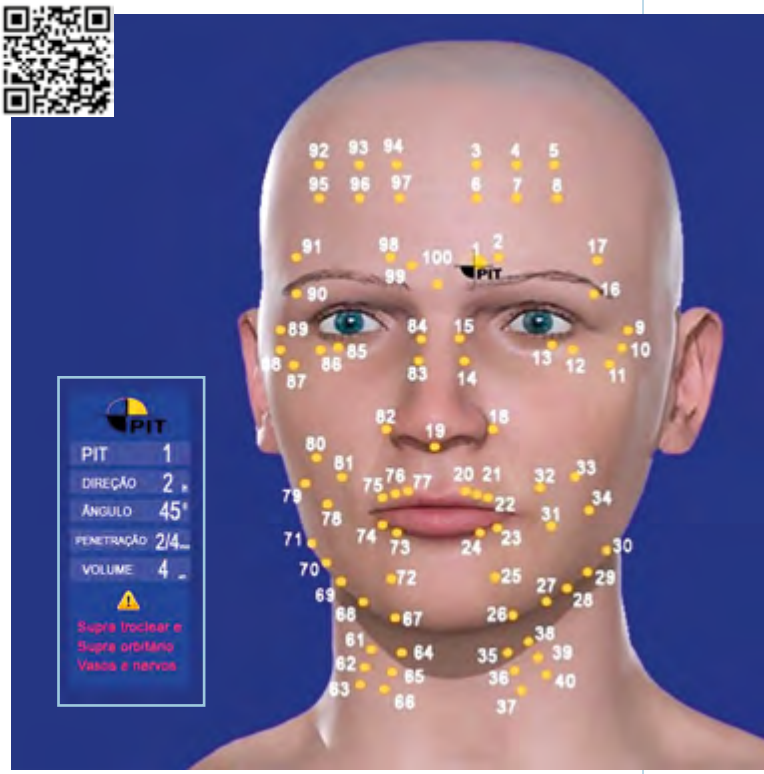

Lâmina dos 100 pontos de injeção do PIT

USO E INDICAÇÕES DA TOXINA BOTULÍNICA EM TRATAMENTO ESTÉTICO DA FACE

Foi uma ideia brilhante quando um casal de oftalmologista e dermatologista decidiu tratar, pela primeira vez na história da Medicina, as rugas, que são uma queixa constante da maioria das mulheres.

A ação da toxina botulínica na musculatura da face não atua apenas na função de cada músculo, mas também na resposta do músculo que adere à pele. A aderência das fibras musculares na pele causa rugas na direção contrária ao movimento do músculo. Assim, ao bloquear as fibras que vão para a pele, é mantido o movimento do músculo e as rugas são removidas.

Hoje, quando se fala em toxina, fala-se em *facelift*, a "cirurgia líquida" de

rejuvenescimento – alguns autores usam essa expressão. É o uso da toxina para reposicionamento da musculatura facial, buscando recuperar os elementos caracterizados e considerados aspectos da juventude, ou seja, as estruturas elevadas: sobrancelha elevada e arqueada, canto do olho elevado, canto da boca elevada e toda a elevação da musculatura facial. É o bloqueio dos músculos depressores da face.

Com a idade, o lábio vai fazendo uma inversão, ficando mais *flat* (plano) e mais longo e perdendo o relevo. O lábio superior diminui de volume e de projeção, perdendo o contorno. Isso ocorre porque é o arco de cupido que dá à boca um aspecto jovial. Conforme o arco de cupido vai perdendo a formação tridimensional, o lábio superior vai ficando mais alongado e perdendo volume, o filtro vai perdendo definição, o que dá um aspecto envelhecido.

A ruga é o resultado da ação das fibras de inserções dérmicas. As rugas em volta dos olhos ("pé de galinha"), em volta da boca ("código de barras") e da região frontal (glabela) dão à face uma aparência de tristeza, preocupação ou raiva, tornando-se a maior queixa dos pacientes, em especial do sexo feminino. O bloqueio dessas fibras faz a ruga desaparecer. Mais adiante, será apresentada uma técnica diferente, mais superficial, específica para a remoção das rugas.

Técnica do PIT em cadáver fresco

No pescoço, é soberana a região do platisma. Quando se trata o pescoço, está se tratando a face. O maior depressor da face é o platisma, pois ele é muito forte e muito extenso. Ao bloquear o platisma no nível da mandíbula (aplicação que será mostrada mais adiante), é possível entender por que atualmente a toxina botulínica é muito mais do que um tratamento tradicional.

O capítulo 3 deste livro tem informações mais detalhadas sobre os 10 diagnósticos mais comuns e seus respectivos tratamentos estéticos.

Além disso, praticamente todo e qualquer tratamento cirúrgico estético da face pode ser combinado com a ação da toxina, melhorando e prolongando o resultado. Alguns dos procedimentos que mais facilmente se combinam com toxina são os tratamentos da pele[1] e os preenchimentos (PIP; ver págs. 84 a 92).

A IMPORTÂNCIA DO APRENDIZADO

O ensino tradicional da aplicação da toxina botulínica geralmente instrui a injeção em 2 pontos, ou 2 dimensões, mas não salienta pormenores bastante úteis, como, por exemplo, a penetração da agulha e o ângulo da agulha. Por isso, o Anatomy GPS criou um sistema PIT de pontos em 3 dimensões (tridimensional):

[1] Procedimentos estéticos químicos (PEQ), procedimentos estéticos mecânicos (PEM) e *skin fitness* (SkF), abordados nos capítulos seguintes.

- Os 2 pontos tradicionais da aplicação;
- O ponto relacionado à distância em que deve ser aplicada.

É concebível chamar esse sistema de PIT 4D, incluindo o D de diagnóstico anatômico, que representa cerca de 80% do resultado clínico da injeção de toxina. No entanto, aqui será tratado como tridimensional, já que o termo se encaixa no âmbito do tema.

POR QUE É IMPORTANTE CONHECER A DISTÂNCIA?

Porque, por exemplo, se você errar a localização de 1 ponto e colocar a agulha 2 mm ao norte, você está 4 mm além da posição certa, o que gera um erro duplicado. Em razão disso, a injeção da toxina deve ser executada em perspectiva tridimensional e, se possível, *hands on*, ou seja, com a "mão na massa".

"Fazer toxina" quer dizer aplicar uma injeção de toxina em uma região específica (ponto) de um músculo qualquer.

Na aplicação da toxina botulínica, o cirurgião quer acertar o ponto exato, aquele em que está o chamado ponto motor, ou seja, o ponto do músculo onde se tem mais ação, seja a ação específica ou a ação sobre a pele (inserções dérmicas que causam as rugas). Esse entendimento já é um início para se mudar a maneira de aplicar toxina.

Para melhor entender o PIT 4D, a seguir será apresentado o treinamento PIT 100.

O PROGRAMA PIT 100

O Anatomy GPS oferece o treinamento PIT 100, que é o mais ético, o mais eficaz e o mais indicado para quem deseja aprender injeções de toxina precisas e seguras. A seguir, será demonstrado por que ele possui tantas vantagens e, mais adiante, será apresentada a técnica.

- A técnica inédita de manipular cadáveres frescos permite praticar a injeção inúmeras vezes, sem limitações, não precisando treinar em uma pessoa, tornando-o mais ético.[2]
- O treinamento dispõe de um programa de dissecação em janela, em que a anatomia é entendida como se fossem endereços em um sistema de posicionamento global (o famoso GPS) – daí a inclusão do termo GPS em todo o contexto do grupo Anatomy GPS. Não é aquele conhecimento de anatomia regional oferecido pela escola, mas um aprendizado baseado em endereços, ou seja, em pontos específicos. Por exemplo, a ruga frontal tem um endereço, a ruga labial tem outro.
- São 100 pontos específicos na cabeça e no pescoço.

Isso descreve sucintamente o PIT 100: são aprendidos 100 pontos específicos na cabeça e no pescoço onde se pode aplicar a injeção de toxina, guiada em 3 dimensões por meio do GPS, que indica o exato ponto motor do músculo.

[2] Nota do autor: não é intuito aqui desacreditar os outros treinamentos, afinal o autor deste livro também aprendeu a técnica da maneira convencional, mas, diante da oportunidade de ensinar de maneira mais ética e mais eficaz, ele desenvolveu a técnica de treinar diretamente em espécime cadavérico fresco.

A TÉCNICA DO PIT

A técnica do PIT tem sido muito bem aceita pela sua precisão, segurança e simplicidade. Por ser a única técnica de injeção de toxina totalmente desenvolvida utilizando dissecações anatômicas em cadáver fresco, pode-se considerar o programa mais famoso do mundo, com mais de 31.600 alunos treinados em 58 países.

É um sistema de coordenadas GPS para cada ponto e 2 injeções, sendo um PIT de 10 graus e um PIT de 45 graus.

A técnica do PIT é simples e consiste de:

1. **100** pontos específicos na cabeça e no pescoço.
2. Uma abordagem **tridimensional** do ponto, diferentemente dos pontos tradicionais em 2 dimensões, e em um formato de coordenadas, como um **GPS**, o que torna a aplicação muito precisa e segura.
3. Todos os pontos foram desenvolvidos primeiro no modelo em **espécime cadavérico fresco**, para que, ao ser feito no paciente, o aluno já tenha aprendido no cadáver.
4. Somente 2 tipos de aplicação:

- Uma bem superficial, em um ângulo de **10 graus**, com penetração de 2 mm e injeção de 2 unidades, que visa a bloquear somente a inserção dérmica do músculo e, assim, corrigir as rugas de forma segura e eficaz.
- Uma injeção profunda intramuscular já predeterminada no modelo cadavérico, em uma direção também predeterminada e, por isso, muito segura. É feita em inclinação de **45 graus**, penetração de 4 mm, injeção de 4 unidades com o objetivo de modificar a ação muscular.

PIT 10 graus

PIT 45 graus

Os 5 passos da aplicação são:

1. Antissepsia da pele.
2. Marcação do PIT.
3. Posicionamento do PIT *machine*.
4. Injeção.
5. Leve compressão local para eventual hemostasia.

As lâminas de PIT – bônus especial deste livro – mostram a técnica de forma bastante didática.

PIT MACHINE

Para se obter ainda mais segurança e precisão, foi desenvolvido o PIT *machine*, que evita qualquer erro em relação à injeção. É um pequeno aparelho desenvolvido pelo Anatomy GPS que permite a injeção segura de toxina botulínica nos PIT. A previsão é que seja lançado no mercado brasileiro em 2019.

CONSIDERAÇÕES FINAIS SOBRE A TOXINA

Como toda e qualquer técnica, a evolução traz bons resultados e novas indicações. Primeiramente indicada para estrabismo, ou seja, para ação na musculatura do olho, e depois para o tratamento de rugas, a indicação da toxina botulínica evoluiu muito e hoje abrange uma ampla esfera em saúde. Eficaz e rápido, o tratamento com toxina botulínica apresenta-se no século XXI como um tratamento bem definido e utilizado por mais de 14 especialidades da área da saúde.

Nesse panorama de sua amplitude, o tratamento com toxina possui diversas vantagens tanto para o paciente como para o cirurgião: é bem aceito e tolerado, proporciona um resultado espetacular em razão de sua eficácia, assegura a satisfação do paciente, tem preços razoáveis, é relativamente fácil de usar e fornece um bom retorno financeiro, não apenas para o cirurgião, mas também para o paciente.

Contudo, sua aplicação segura só se perfaz simples após um bom treinamento, ou seja, um que seja adequado e completo para aplicação da toxina, de preferência se for em espécime de cadáver fresco. Sem aprender os detalhes de toda a técnica do PIT, o seu uso provavelmente será feito de maneira inconsequente e dissimulada.

Essa grandiosidade e a relativa simplicidade fazem a toxina parecer infalível, mas, na realidade, ela traz, sim, complicações e riscos para o paciente. Para proporcionar a segurança do procedimento, do cirurgião e do paciente, o conhecimento e o diagnóstico anatômico são imprescindíveis e – não é demais repetir – o treinamento adequado e completo é mandatório.

PONTO DE INJEÇÃO DE PREENCHEDOR (PIP)

PIP é o ponto de injeção de preenchedor, descrito como um grupo de técnicas desenvolvidas por meio de estudos em dissecações anatômicas que visam à injeção segura e precisa de preenchedores.

INDICAÇÕES E USO

Depois da toxina, a injeção de preenchedor é o segundo procedimento estético mais comum. Vem ganhando uma boa responsividade, especialmente nas áreas do complexo nasolabial, em que o preenchimento gera grandes benefícios do ponto de vista do rejuvenescimento, da estética e, até mesmo, funcional.

Há vários tipos de preenchedor, cada um com suas qualidades e sua indicação mais específica. Os resultados são muito semelhantes entre os vários preenchedores existentes no mercado. Contudo, no que concerne às complicações, elas são muito relacionadas entre si e parecem ter mais associação com a técnica do que com o tipo de preenchedor propriamente dito.

As indicações para preenchimento são inúmeras.

As **áreas** mais comumente indicadas com boa resposta e excelente tolerância são:

- A linha do vermelhão na boca, ou seja, o contorno labial (trabalhar o volume labial implica maior morbidade e mortalidade).
- Os sulcos nasogenianos ("bigode chinês").
- A região mentoniana ("queixo").
- Toda a região profunda.
- Nariz.

Dentre as **indicações do problema a ser tratado**, as mais comuns são:

- Rugas finas, estáticas, sem resposta ao tratamento da toxina, da radiofrequência e de outros procedimentos associados.
- Rugas profundas e sulcos, depois de mobilizados para a posição anatômica normal.
- Reconstrução de áreas de referência com reposição de volume e definição de estrutura, como o ângulo da mandíbula e a região do mento, e reposição de volume em si, como no caso da fossa temporal, da região da maxila e do zigoma.

O preenchimento é feito no consultório. Sua durabilidade é de 6 meses a 1 ano, variando conforme o tipo de preenchedor, o próprio paciente e a técnica utilizada. Vale ressaltar que a técnica adequada é de extrema importância, inclusive na durabilidade do benefício.

Geralmente, os preenchimentos são feitos com anestesia local e muito bem tolerados. Hoje, alguns preenchedores já possuem anestésico na composição da fórmula, o que propicia um grande conforto após o procedimento. Entretanto, mesmo se for utilizar preenchedor com anestésico na fórmula, talvez seja necessário e bem indicado o uso de anestésico. O grupo Anatomy GPS tem preferência à xilocaína com vasoconstritor porque, além do conforto e do controle da dor, há também a opção da vasoconstrição, que favorece o bom resultado e evita as complicações mais comuns, que são a equimose e a dor.

COMPLICAÇÕES DO PIP

As reações inflamatórias são as complicações mais frequentes dos preenchimentos. Ocorrem mais perto da região da epiderme, onde há maior presença de mastócitos, histiócitos fixos e outras células do tipo leucocitário, que possuem resposta imunitária.

Os preenchimentos realizados muito superficialmente e injetados na derme superficial estimulam mais uma **resposta inflamatória** da região. A exteriorização, o contato do preenchimento com a parte mais superficial da pele, aumenta bastante o risco de uma reação de corpo estranho.

Portanto, quando se quer preservar a resposta inflamatória, o ideal é colocar o preenchimento mais profundamente, na derme profunda; se for na derme superficial, que seja longe da pele. Além disso, é muito importante que o preenchimento fique em um espaço adequado, onde possa ter alguma proteção imunológica.

As empresas de preenchimento apresentam e demonstram claramente em seus estudos as posições ideais de colocação do preenchimento.

Infelizmente, os preenchimentos atuais não respondem muito bem quando realizados dentro do músculo. Nos Estados Unidos, por exemplo, os preenchimentos dentro do músculo foram proibidos em razão, principalmente, da migração.

Na formação do ângulo da mandíbula (a mandíbula quadrada, muito desejada do ponto de vista estético), por exemplo, há uma resposta melhor quando o preenchedor é colocado dentro do masseter, porque é ele que define o padrão quadrado. O ângulo da mandíbula tem um tecido invariavelmente fino e bastante delgado, tanto que é uma área comum de fraturas. Portanto, qualquer tentativa de preenchimento nessa região fica sem limite, causando um problema muito indesejável: a migração.

Diante disso, uma boa alternativa atualmente é usar gordura. É realizada uma lipoaspiração e depois uma injeção de gordura no masseter, conseguindo produzir a tão desejada mandíbula quadrada.

Na região da boca, em especial, o preenchimento pode acarretar algumas complicações. O vermelhão é uma estrutura anatômica vascularizada e esponjosa, onde não se tem um bom limite. As injeções de preenchedor dentro do vermelhão podem causar irregularidades, migração do preenchedor, formação de glóbulos grandes ou pequenos, hematoma, bem como aumento do risco de equimose. É frequente os pacientes relatarem isso. Portanto, deve-se ter muito cuidado no momento de preencher o vermelhão. O aumento do lábio deve, de preferência, ser feito na área da borda do vermelhão – entre a pele e o vermelhão –, onde existe um compartimento mais estanque no qual o procedimento vai ter limites mais bem definidos. Embora alguns autores façam o preenchimento labial por si só, o ideal é o lábio ser preenchido na região da linha do vermelhão, mesmo que seja em volumes maiores, porque, assim, é possível aumentar o volume do lábio sem ter que, necessariamente, injetar no vermelhão.

Existe uma tendência de fazer preenchimento no dorso do nariz, porém essa região deve ser evitada, já que o resultado não é bom e há aumento de complicações.

Para listar, as regiões que causam maior preocupação em relação às complicações são:

- Região do dorso do nariz.
- Região da pálpebra inferior.
- Região do vermelhão (*vermillion*) (não a linha/borda).

PREVENÇÃO DE COMPLICAÇÕES

De acordo com a experiência do Anatomy GPS, as complicações aparecem quando se começam a forçar as indicações. Assim, em todos os procedimentos estéticos, para evitar as complicações, as recomendações são:

- Seguir a indicação absoluta.
- Fazer o diagnóstico anatômico, que perfaz cerca de 80% do resultado.
- Executar a técnica de forma correta, visando evitar o excesso de injeção e, consequentemente, os problemas de compartimento.
- Obedecer os rígidos padrões cirúrgicos, como os cuidados de assepsia e antissepsia.
- Usar cânulas, a fim de evitar a lesão vascular nervosa.
- Fazer o preenchimento somente nos planos ideais.

As dermes profunda e superficial são áreas onde o preenchimento proporciona muito conforto. A região supraperiostal também oferece muito conforto, mas, em razão da ação muscular, tem menor durabilidade. Os preenchimentos específicos de área, como lábio, boca e região do zigoma, tentam devolver ou reproduzir uma cirurgia ortognática e têm sido bem aceitos, tanto do ponto de vista dos profissionais quanto dos pacientes, porque é possível obter um bom resultado estético quase semelhante ao da ortognática, mas sem os inconvenientes e os riscos da cirurgia, como longas horas de anestesia e osteossínteses.

Nesse contexto, ressalta-se que o preenchimento não substitui a cirurgia plástica, a rinoplastia ou a cirurgia ortognática. Diferentemente, todos os MIPPS são complementares aos procedimentos cirúrgicos.

Em relação ao nariz, a seguir será aprofundada a sua abordagem por ser parte das reconstruções com preenchimento. O preenchimento da região do nariz é considerado a rinoplastia sem cirurgia, que é um assunto muito em pauta hoje em dia. O programa do Anatomy GPS para preenchimento é chamado de PIP 4D (pontos de injeção de preenchimento 4D) e é bastante proveitoso; centenas de narizes já foram feitos com excelentes resultados.

RINOPLASTIA SEM CIRURGIA

O preenchimento de nariz, também chamado de rinoplastia sem cirurgia, é feito em poucos minutos, é muito confortável e seguro e tem um resultado fantástico. Atende tanto o paciente que não quer fazer cirurgia como aquele que quer fazer cirurgia, mas está com medo de o resultado não ficar adequado. É conveniente porque não requer anestesia, não requer cirurgia e é 100% reversível.

Apesar de suas particularidades, todos os narizes têm uma anatomia baseada em 3 pontos comuns: dorso, ponta e ângulo.

As 3 queixas mais notáveis em relação ao nariz são:

1. **Dorso elevado:** conhecido também como "giba", do tipo tucano, ocorre quando o dorso fica mais projetado do que a ponta do nariz, dando a aparência de que o nariz é corcunda.
2. **Nariz "batatinha":** o nariz tem uma ponta redonda, baixa e sem projeção. Essa característica ocorre quando há um "excesso" de cartilagem alar.
3. **Nariz com ângulo para baixo:** o famoso "nariz de bruxa" é aquele que se move quando o paciente fala, fica projetado para baixo, dando uma aparência de cansado e sério. Esse aspecto decorre do colapso (queda) da columela, que também pode originar um dorso muito projetado ("giba").

Na presença desses 3 pontos de indicação para a rinoplastia sem cirurgia, o resultado será excelente; sem eles, o resultado não será o desejado, embora ainda possa ser feito.

Sendo assim, as queixas requerem algumas condições, como:

- Quanto mais colapsada a columela estiver, melhor será o espaço para o preenchimento.
- Para que haja a projeção da ponta e para que o resultado seja bom, é necessário que a cartilagem alar seja pequena, já que a cartilagem larga não permite a migração do preenchedor e a projeção da ponta. A cartilagem alar tem que ter, no máximo, um terço de toda a extensão do nariz. Quanto menor a cartilagem em relação ao tamanho do nariz, melhor será o resultado estético do preenchimento. Uma cartilagem que ocupa mais do que um terço do nariz não vai ter um resultado bom e ainda há a possibilidade de uma exposição das narinas, dando um aspecto muito desagradável e antiestético às narinas do paciente em repouso.
- Nunca preencher a região do dorso do nariz, embora muitos autores tenham conseguido bons resultados. O programa Anatomy GPS e os princípios básicos de preenchimento vão contra o preenchimento do dorso do nariz em razão da falta do tecido subcutâneo, da ocorrência de migração e da própria estrutura anatômica. A experiência do grupo Anatomy GPS aponta que são grandes os riscos de migrar e de o resultado não ser duradouro, além do risco de complicações.

O preenchimento do nariz, seguindo essas condições, é feito somente na região da columela. É um procedimento seguro e realizado em minutos, com resultado excelente.

Como a columela está localizada sobre o osso do nariz e também da maxila e da espinha nasal, o preenchimento tem de ser feito em 3 pontos:

1. Deve-se preencher a columela no sentido vertical, como se fosse uma haste de suporte do nariz. A cânula vai até a ponta do nariz e, depois, retrogradamente, se faz o preenchimento dos espaços até que se obtenha o alinhamento da columela.
2. Deve-se fazer um preenchimento no nível da espinha nasal para que a columela não tenha uma mobilidade em relação à espinha.
3. Voltar a ponta da agulha para a região da maxila, que também deve ser preenchida, exatamente no ponto em que a espinha nasal emerge (servindo de apoio), criando uma base para que se assente a nova columela.

O volume injetado varia de 0,3 a 0,7 mL, podendo chegar até 1,2 mL para os 3 pontos. Não há um volume preciso, ele está relacionado com o alinhamento da columela: preenche-se até que a columela se alinhe.

O preenchimento de columela é fascinante porque alinha a columela imediatamente, dando um resultado muito satisfatório com a projeção da ponta do nariz e (muito importante) com a correção do dorso imediato. Nota-se que, quando se preenche a columela, há uma correção da ponta, com consequente mudança do seu posicionamento (em relação ao dorso), e a giba diminui – o que traz um aspecto estético interessante de reconstrução. É uma verdadeira rinoplastia sem cirurgia, principalmente do ponto de vista estético.

Por que fazer o preenchimento da columela, a rinoplastia sem cirurgia? Porque:

- É seguro.
- Tem muito menos complicações.
- É feito com anestesia local (muito bem tolerada pelo paciente).
- É temporário.
- Não há o risco da anestesia geral, inerente às grandes cirurgias.
- Oferece um resultado sensacional.

Exceto se o paciente tiver um distúrbio respiratório ou um problema funcional do nariz que requeiram a cirurgia de nariz do ponto de vista funcional, os procedimentos da rinoplastia sem cirurgia têm um alto benefício, um resultado ótimo e devem ser preferidos à cirurgia convencional ou mesmo às suspensões de fio de nariz.

Antes

7 quedas

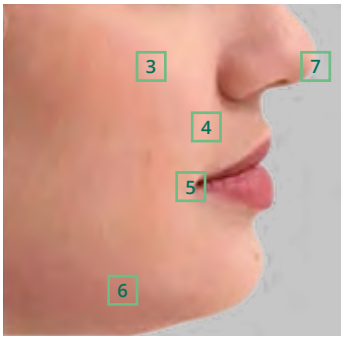

10 anos em 10 minutos

V para baixo

Barra central da beleza

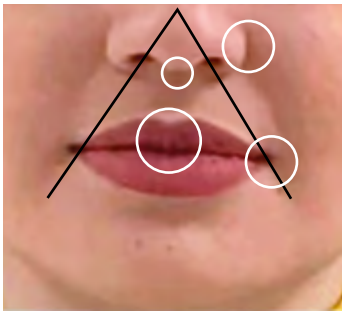

V para cima

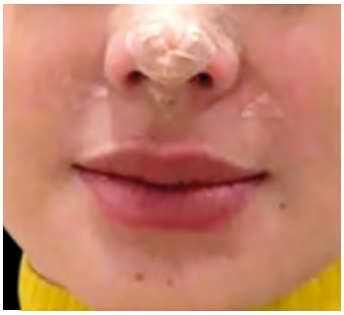

Módulo nasolabial antes e depois da cirurgia estética

OBSERVAÇÃO

A suspensão de fio na face, que será abordada mais adiante, tem resultados positivos, mas o grupo Anatomy GPS entende que, na região do nariz, o resultado da suspensão com fio não é tão bom, pois ocasiona muito mais complicações e, pelo contato com a mucosa, aumenta o risco de infecção e de extrusão. Então, deve-se preferir sempre o preenchimento. Por fim, se o preenchimento for repetido e houver um novo sucesso, o paciente pode decidir pela cirurgia.

Alguns procedimentos podem ser associados com o preenchimento de nariz, como a toxina botulínica no músculo elevador do canto da boca e da asa do nariz e também da musculatura dos ramos das inserções da espinha nasal pelos músculos orbiculares da boca. Essa dinâmica do lábio e da composição nasolabial, que denominamos **módulo nasolabial**, é fantástica em termos de simplicidade e de resultado, com baixíssimo nível de complicação.

CLASSIFICAÇÃO DO PIP

O PIP pode ser classificado em relação ao seu plano de injeção em 4 grupos.

1. **PIP 1 – profundo:** realizado, por exemplo, no zigoma ou no mento. O preenchedor é injetado em um plano profundo, se possível supraperiostal. É muito seguro, duradouro e com boa tolerância.
2. **PIP 2 – médio:** é realizado em um plano médio, no nível da derme profunda, e o preenchedor nunca deve estar em contato com a derme superficial nem com o exterior. Para evitar isso, recomendam-se as 3 medidas de segurança do PIP (ver item adiante).
3. **PIP 3 – superficial:** tem indicação mais limitada e apresenta maior risco de efeitos colaterais, como inflamação, extrusão e assimetrias. Tem menor durabilidade e requer um preenchedor menos denso. As áreas que merecem destaque para o PIP 3 são a linha do vermelhão na boca e as rugas estáticas na posição anatômica.
4. **PIP 4 – intramuscular (IM):** é muito utilizado para melhorar o contorno facial e é feito nos músculos na mastigação, e não no subcutâneo. Quando realizado no masseter, a finalidade é melhorar o ângulo da mandíbula, e no temporal, melhorar o contorno do terço superior. É muito seguro e duradouro. Atualmente, está em andamento um estudo do Anatomy GPS em espécime cadavérico e em camundongos para demonstrar de forma mais clara os benefícios do PIP 4.

Técnica do PIP: 1. profundo, 2. médio, 3. superficial, 4. intramuscular.

***PIP 1**: preenchimento profundo, supraperiostal, cujo objetivo é suspender o terço médio e desenhar os contornos faciais. O seu diferencial em relação a outras técnicas é a facilidade técnica, a segurança e o menor grau de invasão.*

***PIP 2**: é o PIP médio, realizado no nível de derme profunda e muito usado para sulcos e rugas estáticas na posição anatômica, como o sulco nasogeniano e o "código de barras". É pouquíssimo invasivo, executado através de um orifício e com o uso de cânulas.*

***PIP 3**: preenchimento superficial. É o menos utilizado e tem indicações de uso no lábio, no nível da linha do vermelhão, e nas rugas estáticas na posição anatômica.*

***PIP 4**: trabalha o contorno facial lateral e é o único intramuscular. Tem maior durabilidade e um excelente resultado, visto que utiliza a forma do músculo. Pode ser aplicado nos 2 músculos da mastigação que fornecem o contorno da face: o masseter e o temporal.*