ODONTOLOGIA DIGITAL

Novos Horizontes na Tecnologia CAD/CAM

Fábio Andretti - **Editor-Chefe**
Eduardo Mota - **Editor Assistente**

NAPOLEÃO editora

ABOD
Associação Brasileira de Odontologia Digital

QUINTESSENCE PUBLISHING BRASIL

SUMÁRIO

capítulo 03 → 40

Chairsidemania: Como Usar a Robótica na Reabilitação Oral sem Sair do Consultório

João Palmieri, Daniela Aggio, Luis Schneider, Fábio Luiz Andretti, Fernando Peixoto Soares, Leandro Passos, Ricardo Teles, Sérgio Meiga, Patricia Cunha, Jansen Osaki, Luciana Sargologos, Vitor Brito

capítulo 04 → 62

Projeto, Forma, Cor e Cimentação: Fluxos Analógicos e Digitais em 3 Passos

Rodrigo Bicalho Queiroga e Eduardo Santini de Almeida

capítulo 07 → 114

Reprodução da Estética Dental Natural com Cerâmica de Silicato de Lítio Reforçada com Zircônia

Julian Conejo, Nasim Levin, Markus B. Blatz e Telmo Santos

capítulo 08 → 124

Um Workflow de Planejamento Digital 3D em Consultório e Test-Drive do Sorriso

Christian Coachman, Ralph Georg, Lauren Bohner, Lindiane Cogo Rigo, Newton Sesma

capítulo 01 → 16

Atualização Científica para a Prática com Sistemas CAD/CAM

Eduardo Mota

capítulo 02 → 26

Classificação e Novas Estratégias Adesivas. Materiais para Restaurações Estéticas Digitais

Javier Roldán Cubero e Fábio Luiz Andretti

capítulo 05 → 86

Sistemas de Navegação Dinâmica em Implantodontia. Visão Atual e Relato de Caso Clínico

Thaisa B. Bordin

capítulo 06 → 102

Fatores Determinantes para o Sucesso na Cirurgia Guiada

Eduardo Mukai, Rogério Margonar e Aline Cristina de Oliveira

capítulo 09 → 136

O Poder da Integração na Ortodontia Digital: Do Planejamento à Solução Restauradora Pós-Tratamento

Daniela Aggio, Silvio Pereira, Inês Horie Bellini Pereira e Kenia Regina Silva

CAPÍTULO 03 - VOLUME 02

CHAIRSIDEMANIA

como usar a robótica na reabilitação oral sem sair do consultório

João Palmieri - Daniela Aggio - Luis Schneider - Fábio Luiz Andretti
Fernando Peixoto Soares - Leandro Passos - Ricardo Teles - Sérgio Meiga
Patricia Cunha - Jansen Osaki - Luciana Sargologos - Vitor Brito

Como usar a tecnologia digital disponível para reabilitar um paciente de maneira ágil, precisa e totalmente dentro do próprio consultório? Este questionamento deu origem ao nosso projeto, inicialmente chamado de "cerecmania", e agora rebatizado de **chairsidemania**. Independentemente dos interesses comerciais envolvidos no nome, um grupo de mentores do sistema se reuniu para buscar um consenso sobre como aproveitar o melhor da robótica na rotina clínica da reabilitação oral.

Para tanto, um paciente modelo foi buscado dentro de um padrão do que seria um caso ideal: com sinais e sintomas evidentes de deterioração oclusal, interessado e disponível para reabilitar a própria oclusão (figuras 01A,B e 02A,B).

Sendo assim, a tarefa seria identificar quais os passos de uma reabilitação oral convencional é poderiam ganhar agilidade e qualidade tendo disponível a tecnologia digital.

Paradoxalmente, o primeiro passo foi seguir o caminho convencional (analógico) da reabilitação oral, uma maneira até então considerada o trajeto mais seguro para reabilitar uma oclusão de maneira longeva[1,2].

Este caminho apregoa o alinhamento mandibular, a reconstrução da forma original dos dentes e o alinhamento tridimensional destes mesmos dentes como etapas imprescindíveis de uma reabilitação oclusal. Do ponto de vista diagnóstico, isso significa que a mandíbula desalinhada, os dentes com formas díspares ou o conjunto tendendo à assimetria podem indicar a necessidade de alguma intervenção.

Infelizmente, no capítulo do diagnóstico oclusal, a odontologia digital ainda parece incompleta, indicando que a inteligência artificial sobre o assunto está mais interessada em tratar do que diagnosticar. E, neste ponto, a inteligência do profissional de saúde continua sendo preponderante. Este foi o principal motivo por optarmos pelo uso de um articulador convencional para a análise inicial do caso (figuras 03A,B).

01. A,B. Quais as condições que levaram esta boca à uma destruição tão atípica? Mesmo quando somos capazes de enxergar tamanhas aberrações na forma original dos dentes, precisamos perceber que existe um contexto propiciando tais atipias. O que faz este indivíduo atritar e gastar tão peculiarmente os próprios dentes?

02. A,B. Na busca por explicações para desgastes atípicos, devemos pesquisar fatores como hábitos parafuncionais, condições sistêmicas e histórico de traumas pregressos. Elucidar prováveis causas e procurar mitigá-las poderá evitar a necessidade de novos tratamentos no futuro.

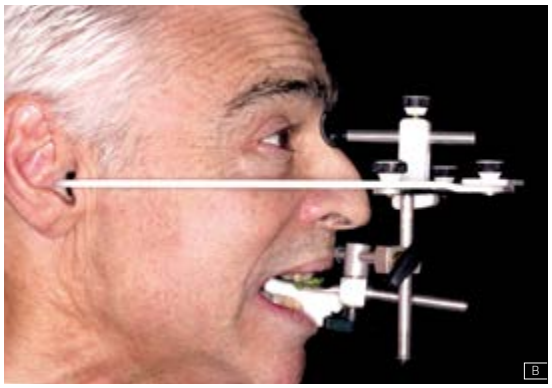

03. A,B. Registro maxilomandibular em cera tipo 9 (Lysanda, Brasil) com JIG de Lucia e pua inscritora em acrílico seguido do registro maxilo-facial auricular (Bioart, Brasil). A opção pelo método convencional e uso de articulador semi-ajustável se deu pela necessidade do diagnóstico biomecânico da oclusão.

Identificar a discrepância oclusal entre a posição de relação central e máxima intercuspidação e, principalmente, identificar um ponto de partida confiável do ponto de vista articular possibilita o estabelecimento de um eixo terminal de rotação da mandíbula.

Desta forma, é possível a reconstrução da forma perdida dos dentes dentro de um arco de fechamento válido. Com isto, o alinhamento tridimensional e a dimensão vertical podem variar de acordo com a conveniência desta reconstrução[3,4].

Iniciar o projeto de reabilitação pela reconstrução dos quatro caninos permite que a dimensão vertical de oclusão seja determinada e também que as guias laterais sejam estabelecidas. No tratamento aqui relatado, a reconstrução em cera dos dentes 33, 43, 13 e 23 foi feita diretamente sobre os modelos em gesso montados no articulador semi-ajustável. A necessidade de plastia gengival também foi marcada nos modelos de gesso. Após este passo é que foi executado o escaneamento usando-se um escâner intraoral (Omnican, Denstsply Sirona) com um *software* de escaneamento guiado (Cerec Ortho, versão 2.1, Dentsply Sirona, Alemanha) (figuras 04A-E). O modelo digital foi enviado ao técnico responsável pelo enceramento digital juntamente com as diretrizes de para execução dos modelos (via portal Connect e em formato DXD). O tempo gasto no enceramento digital deveria ser registrado para futura comparação com o processo de enceramento convencional. Conforme afirmado anteriormente, o objetivo do trabalho não era estabelecer uma competição entre processo digital e analógico. Apenas uma comparação para que o grupo de profissionais envolvidos desenvolvesse uma visão homogênea sobre o que realmente é viável e vantajoso quanto o assunto é reabilitação oclusal digital.

No que se refere à cirurgia gengival deste caso, o grupo pôde vivenciar a vantagem de associar condutas cirúrgicas contemporâneas com os meios computadorizados disponíveis[9]. No mesmo dia marcado para o aumento de coroa clínica do paciente, os guias cirúrgicos foram desenhados pelo reabilitador, no início da manhã, na cidade de Brasília (figuras 05A,B). Os arquivos gerados, no formato ".dxd", foram enviados ao cirurgião, na cidade de São Paulo, e a partir deles, os guias foram fresados em blocos de acrílico ainda no final da mesma manhã. A cirurgia ocorreu no período da tarde (figuras 05C,D), usando-se um guia desenhado há mais de 1000 quilômetros de distância e poucas horas antes.

No presente caso, além da cirurgia periodontal e procedimentos de limpeza e raspagem, nenhum outro procedimento foi necessário. O período de 90 dias de cicatrização e restabelecimento de uma arquitetura gengival saudável foi observado antes do tratamento evoluir para a reabilitação interina.

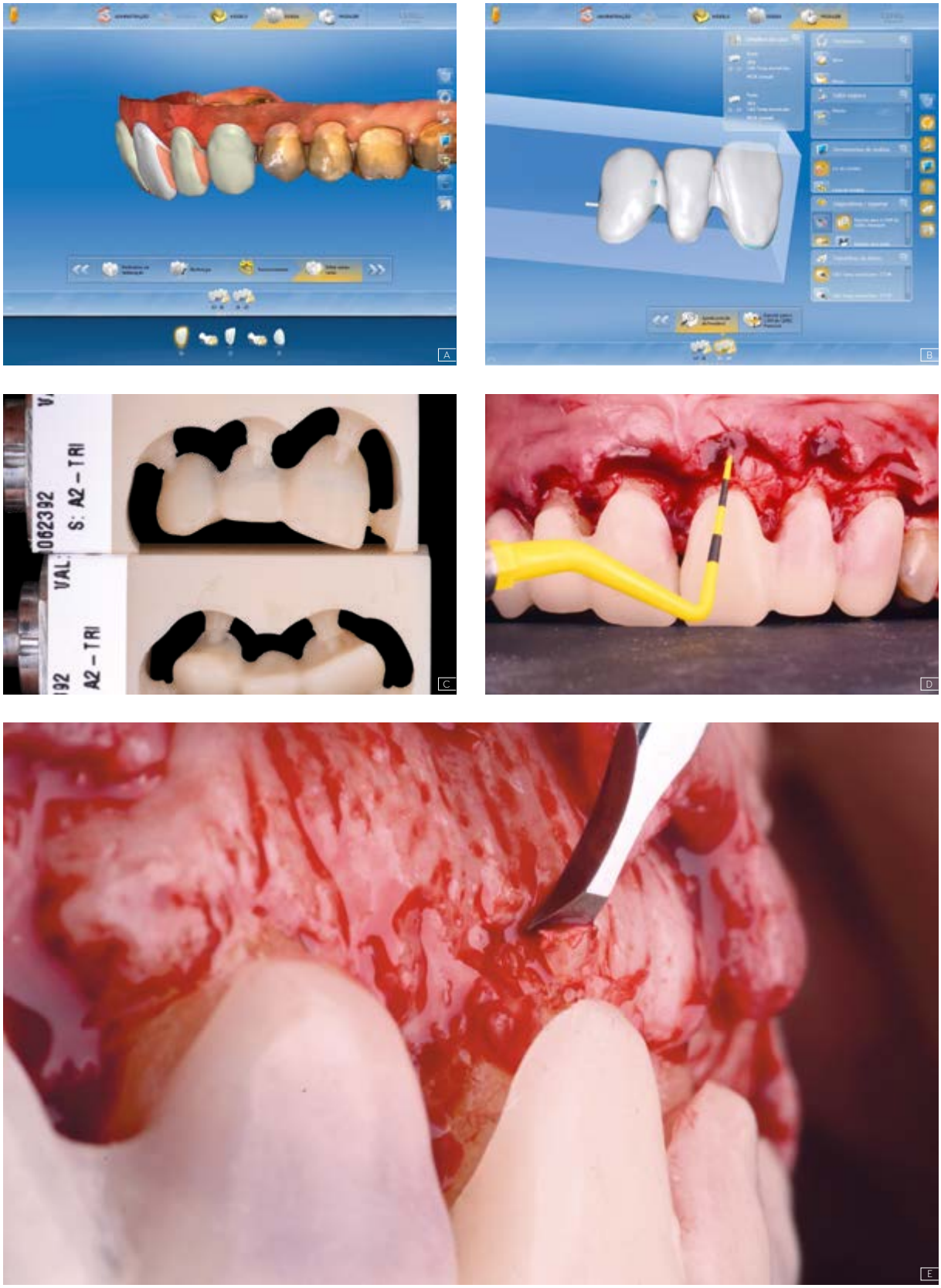

04. A-E. Os modelo de gesso com o JIG e a pua posicionados indicando a correção do registro e a visão do conjunto no articulador. A reconstrução em cera dos quatro caninos estabelecendo a dimensão vertical de oclusão necessária e os modelos digitais produzidos a partir do escaneamento dos modelos no articulador. Observe que a necessidade de correção gengival, demarcada nos modelos de gesso, e incorporadas aos modelos digitais.

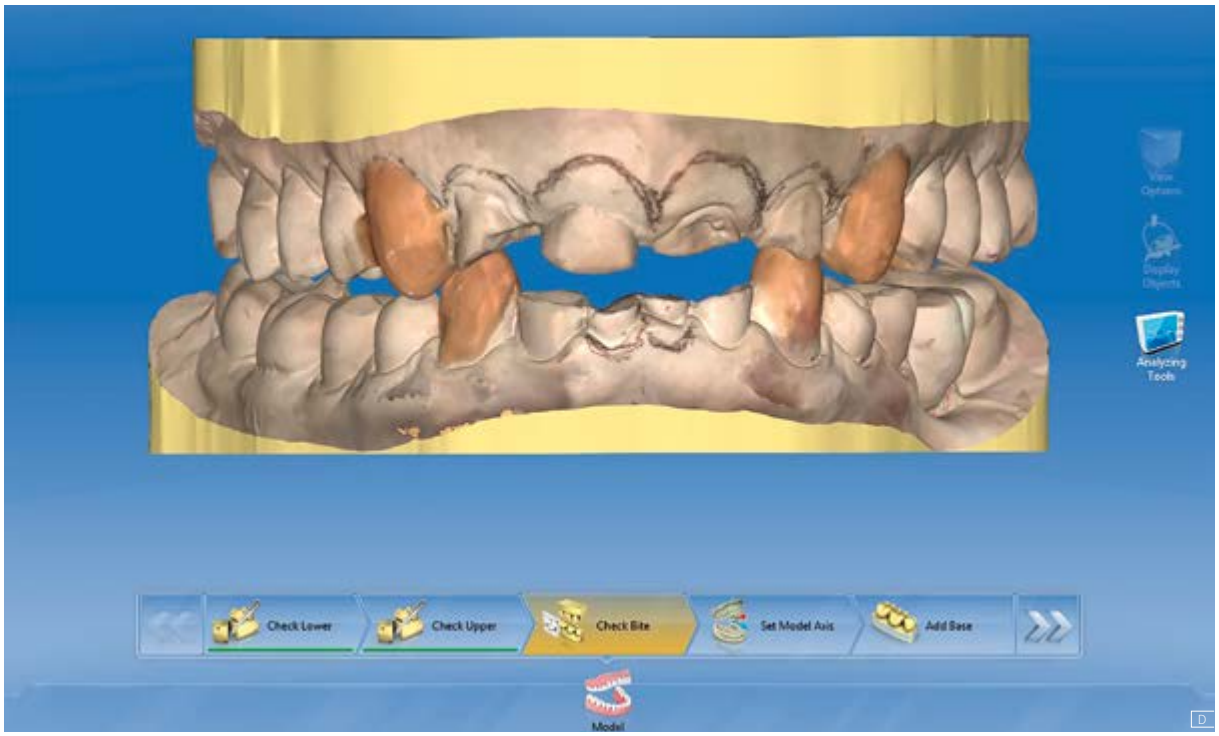

05. A-D. Para confecção dos guias cirúrgicos da plastia gengival, sobre o modelo digital do escaneamento foram desenhados dois conjuntos de facetas em forma de ponte fixa (Cerec SW 4.5). Estes guias, direito e esquerdo, foram então maquinados em uma fresadora (CEREC MCXL, Denstsply Sirona, Alemanha) usando-se blocos de PMMA (Tri, Vipi, cor A2, tamanho 40, Denstply Sirona, Brasil).

A REABILITAÇÃO INTERINA

Após o período cicatricial, as consultas para instalação da reabilitação adesiva interina (RAI) foram agendadas. O resultado de ambos os tipos de enceramentos foram testados e comparados quanto à estética e, principalmente, quanto à quantidade e qualidade dos toques entre os dentes antagonistas.

O enceramento convencional foi executado a partir dos modelos montados em RC no ASA. O enceramento digital foi feito no programa InLab 16 (Denstply Sirona, Alemanha). O enceramento convencional demandou cerca de 3 horas de um profissional com um bom treino em enceramentos oclusais. O enceramento digital demandou o dobro do tempo e também foi feito por um profissional que domina o sistema. A maior demanda de tempo foi justificada pela dificuldade de acerto dos contatos dos dente posteriores.

Um conjunto de barreiras de silicone de adição (Express XT, 3M, EUA) foi produzido sobre os modelos encerados convencionalmente. Os modelos finais digitais foram impressos em resina (resina para modelos Smart Dent) (Impressora 3D, MiiCraft 125 Ultra, Smart Dent). Sobre os modelos impressos, também foi elaborado um conjunto de barreiras de silicone de adição usando-se a massa e o fluido de correção (Express XT e Express Light, 3M,EUA) (figuras 06A-D).

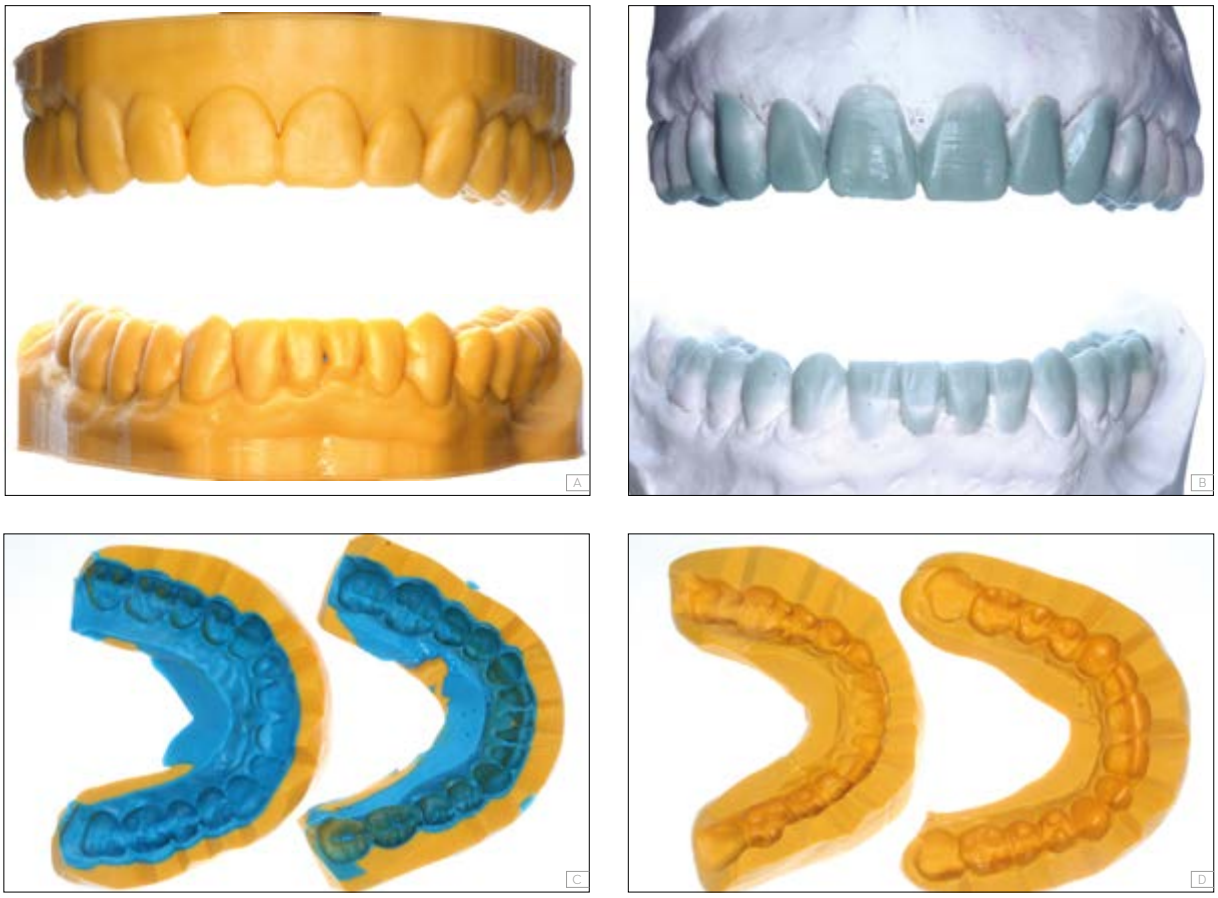

06. A-D. Os modelos com o enceramento digital impressos e os modelos com o enceramento convencional foram copiados em barreiras de silicone para serem testados com resina bisacrílica na boca do paciente.

O TESTE DOS PROJETOS E A PLÁSTICA OCLUSAL

Ambos os projetos (digital e convencional) foram testados sobre os dentes remanescentes do paciente. A qualidade dos contatos oclusais foi testada usando-se papéis articulares (BK1 e BK2 200µm e BK 61 e BK 62 de 40µm, Bausch, Alemanha) (figuras 07A-D).

Considerando-se que o programa usado para fazer o enceramento digital (inLab16) não é específico para tal finalidade e o resultado obtido, podemos concluir que o projeto computadorizado é um caminho viável e, com a melhoria das ferramentas disponíveis, a tendência é que em breve o planejamento virtual seja tão fiel e rápido de ser obtido como no método convencional. E com as vantagens de encurtar distâncias e dispensar meios físicos sendo os maiores atrativos.

No entanto, especificamente neste caso-modelo, o projeto convencional mostrou-se mais preciso e por isso foi escolhido para instalação da reabilitação interina. A tecnologia representada pelo CEREC foi concebida para restaurações individuais ou de pequenos segmentos de arco[5]. A filosofia *chairside*, que é fazer todo o trabalho dentro do próprio consultório demanda estratégias próprias para a viabilização de um trabalho extenso como uma reabilitação oclusal total. Aplicar um projeto de reabilitação de forma adesiva aos dentes originais usando-se um material como a resina biascrílica e trabalhar por segmentos foi a estratégia encontrada para poder segmentar um trabalho extenso como uma reabilitação oral[1,2,6,7].

07. A-D. Nas figuras A e C pode-se ver o resultado da aplicação da resina bisacrílica (Protemp 4, 3M, EUA) de acordo com as muralhas obtidas a partir do enceramento convencional. Nas figuras B e D, o resultado da resina biscrílica aplicada com as muralhas do enceramento digital. Apesar do maior número e melhor qualidade de contatos obtidos pelo enceramento convencional, o enceramento digital também apresentou uma quantidade satisfatória de contatos.

A sequência de instalação da reabilitação adesiva interina foi desenvolvida para permitir que o operador tenha tempo de aplicar o material a todo um segmento e, tirando vantagem da lenta curva de polimerização da resina bisacrílica, individualizar os dentes recobertos usando arcos com tiras de serra (figuras 08A-D)[8].

Ao dividir a boca em segmentos anteriores superior e inferior e posteriores superior e inferior, a reabilitação pode ser instalada em quatro etapas distintas, podendo-se checar o alinhamento maxilomandibular programado na medida que os segmentos vão recebendo a camada bisacrílica adesiva.

08. A-D. O condicionamento de esmalte e dentina com a aplicação de primer hidrofílico e adesivo (Scothbond Multiuso, 3M, EUA) é recomendado para evitar a inibição da polimerização da resina bisacrílica. A aplicação do material restaurador interino (Protemp 4, 3M, EUA) por segmentos permite o acabamento e a individualização dos dentes. Para a separação, uma serra com arco (Microcut, TDV, Brasil) pode ser usada nos primeiros 10 minutos após a injeção do material intrabucalmente.

A REABILITAÇÃO PLÁSTICA E A REPROGRAMAÇÃO DA OCLUSÃO

Após a instalação do projeto da reabilitação inicia-se a fase a qual chamamos de reprogramação oclusal. Esta capacidade do sistema de se adequar aos novos padrões mastigatórios[10,11] é posta à prova usando-se materiais plásticos, de fácil modificação e de fácil reparo. Um período mínimo de 14 dias de permanência da reabilitação provisória é o suficiente para a obtenção de uma reprogramação mastigatória, mas pode ser insuficiente para normalização da fonética do paciente[3]. No caso-modelo aqui apresentado, após a aplicação do projeto em bisacril, 96 dias se passaram até que a reabilitação tivesse continuidade. Na consulta de retomada do tratamento, quando a reabilitação em resina bisacrílica começaria a ser substituída pelo trabalho final em cerâmica, o paciente relatava total adequação mastigatória e fonética e também satisfação com a estética alcançada. E é exatamente esta garantia que o trabalho interino em resina busca obter.

A REABILITAÇÃO *CHAIRSIDE*

A principal vantagem de ter um equipamento digital de desenho e manufatura de restaurações dentro do consultório do dentista é a agilidade com que se pode produzir trabalhos protéticos. Esta facilidade continua inclusive sendo um mote publicitário: "O dente reconstruído proteticamente em apenas uma consulta".

No entanto, para realizar uma reabilitação oclusal que inclua todos (ou praticamente todos) os dentes de um paciente, é preciso haver uma estratégia de trabalho que seja factível em termos de tempo para evitar a fadiga tanto do paciente como dos profissionais envolvidos.

Neste projeto, dentro da equipe de trabalho, foi incluído um técnico em prótese dentária com amplo domínio sobre o sistema e os materiais que seriam usados. Em uma reabilitação intensiva como esta, ter a figura do protético dentro do consultório não elimina o caráter *chairside* da produção. A distribuição de tarefas, a agilização do trabalho e a qualidade das próteses produzidas estão entre os motivos para que trabalhos semelhantes também incluam o auxílio do protético "ao lado da cadeira" do dentista.

Uma estratégia factível de substituição da reabilitação em resina bisacrílica pelo trabalho cerâmico final é trabalhar por grupos de dentes. Essa proposta de setorização, apesar de não ser nova na Odontologia, é bastante adequada para reabilitação oclusal computadorizada *chairside*. No caso da metodologia aqui usada, a escolha sobre a ordem de substituição do trabalho plástico pelo protético acaba recaindo sobre a vontade ou conveniência do paciente e do operador (figura 09B).

O MODO DE BIOCÓPIA

Dentre os modos de desenho disponíveis em sistemas computadorizados como o CEREC® (Dentisply Sirona, Alemanha), a biocópia é de imensa valia no método aqui descrito. Se o paciente já está perfeitamente acostumado com a forma e o tamanho de seus dentes, a reprodução dessas características poderá ser facilmente obtida usando-se esta maneira de trabalhar. Ou seja, haverá uma substituição da reabilitação interina por uma reabilitação final no material eleito.

OS PREPAROS PARA AS PRÓTESES FINAIS

Uma vantagem significativa do método de substituição da reabilitação é poder executar os preparos a partir da forma final desejada da restauração (figura 09A). Deste modo, a execução dos preparos para laminados cerâmicos deve considerar, além da forma final da restauração, a cor final desejada, a espessura mínima necessária tanto do material restaurador como do processo de produção da restauração. O planejamento de preparos dentários a um custo biológico mínimo tem importância ímpar, tanto para preservação da vitalidade dentária, como para economia de tecidos duros[15].

09. A,B. O preparo protético baseado na morfologia final desejada permite a preservação de estrutura dentária **(A)**. Considerando-se que o paciente já teve sua oclusão reabilitada com materiais plásticos como a resina bisacrílica, no momento da substituição por materiais mais estéticos como a cerâmica, o trabalho por segmentos de arco é possível e viabiliza o enfoque *chairside* da tecnologia **(B)**.

10. O que separa estes blocos de cerâmica feldspática finamente estruturada (segundo o fabricante) do sorriso e da mastigação do paciente é uma tecnologia digital profissional dependente. O paradoxo do avanço tecnológico versus a humanização de seu uso é, antes de mais nada, uma questão de fundo bioético: como transitar entre a facilidade do tratamento e o sobretratamento?

O material de escolha para a reabilitação proposta foram os blocos policromáticos de porcelana fedspática (CEREC Blocs PC, Dentsply Sirona, Alemanha). (figura 10). Embora a companhia alegue restrições ao uso deste material em pacientes bruxistas, não existe uma contraindicação absoluta e, por uma questão de proteção do trabalho, o paciente deve estar ciente da necessidade do uso de uma placa de acrílico para dormir após o tratamento.

Especificamente neste caso-modelo, os preparos protéticos dos dentes anteriores inferiores, devido a uma certa quantidade de esmalte remanescente, levaram em consideração a espessura mínima de fresagem do equipamento (Cerec MCXL, Dentsply Sirona, Alemanha), de cerca de 0,3mm. Somado ao espaçamento de 0,1mm, um desgaste de 0,4mm foi realizado nas regiões que permitiam a manutenção de esmalte. O acabamento destes preparos deve ser tal que uma superfície isenta de rugosidades e asperezas, com bordos nítidos em ombro arredondado ou chanfro, possa se obtida.

Uma vez completados os preparos passa-se para o novo escaneamento, o casamento da biocópia com o modelo digital, a delimitação das margens, o desenho e posterior fresagem dos blocos.

Como a proposta é realizar o trabalho de forma completa dentro do próprio consultório, uma alternativa bastante rápida para a produção de um modelo para ajustes iniciais das peças fresadas é se proceder à moldagem física dos preparos com alginato tipo 1 (Hydrogum 5, Zhermack, Itália) e fazer o vazamento do modelo com silicone de adição para modelos (Scandie, Yller, Brasil) (figuras 11A,B).

Conforme mencionado anteriormente, este projeto envolveu (quadro 01) diversos profissionais qualificados como mentores do sistema CEREC. Poder dispor de um técnico em prótese dentária especialista no sistema foi um grande privilégio. E as peças protéticas, apesar de desenhadas no computador pela equipe de dentistas, foram totalmente ajustadas, caracterizadas e glazeadas pelo técnico presente nas sessões.

11. A,B. Os modelos de silicone de adição, além de serem de fácil e rápida produção dentro do próprio consultório, se mostram amigáveis com as peças cerâmicas, representando um baixo risco de gerar fraturas nas repetidas reinserções destas peças durante a fase de ajuste e acabamento.

A FINALIZAÇÃO DO PRIMEIRO SEGMENTO

A viabilidade do método aqui exposto se dá pela segmentação na substituição da reabilitação adesiva interina em resina bisacrílica pela reabilitação adesiva final em cerâmica. Esta tarefa pode ser cumprida ao longo de um único dia de trabalho na forma *chairside*. A cimentação adesiva da peça cerâmica ao dente permite um considerável aumento na resistência mecânica do conjunto[16]. No caso-modelo aqui apresentado, a substituição começou pela bateria anterior inferior. Após a finalização das peças cerâmicas, elas foram devidamente testadas na boca e preparadas: ataque ácido da face interna das peças com ácido fluorídrico a 10% (Dentsply Sirona, EUA) durante 90 segundos, lavagem abundante com spray de água durante 30 segundos, silanização (Silano, Dentsply Sirona, Brasil) durante 60 segundos, secagem e aplicação de adesivo (Scothbond Multiuso, 3M, EUA). Em seguida, as peças receberam uma porção de resina composta (Estelite Zquick, Tokuyama, Japão) e foram levadas ao recipiente de aquecimento (devidamente protegidas da luz) regulado para 65°C[17,18].

O segmento a ser restaurado foi devidamente isolado usando-se grampos de aço (Hygienic Brinker Clamps, Coltène, Suíça) e a cimentação foi efetuada dente a dente com exceção dos incisivos centrais, que foram cimentados simultaneamente (figuras 12A-D).

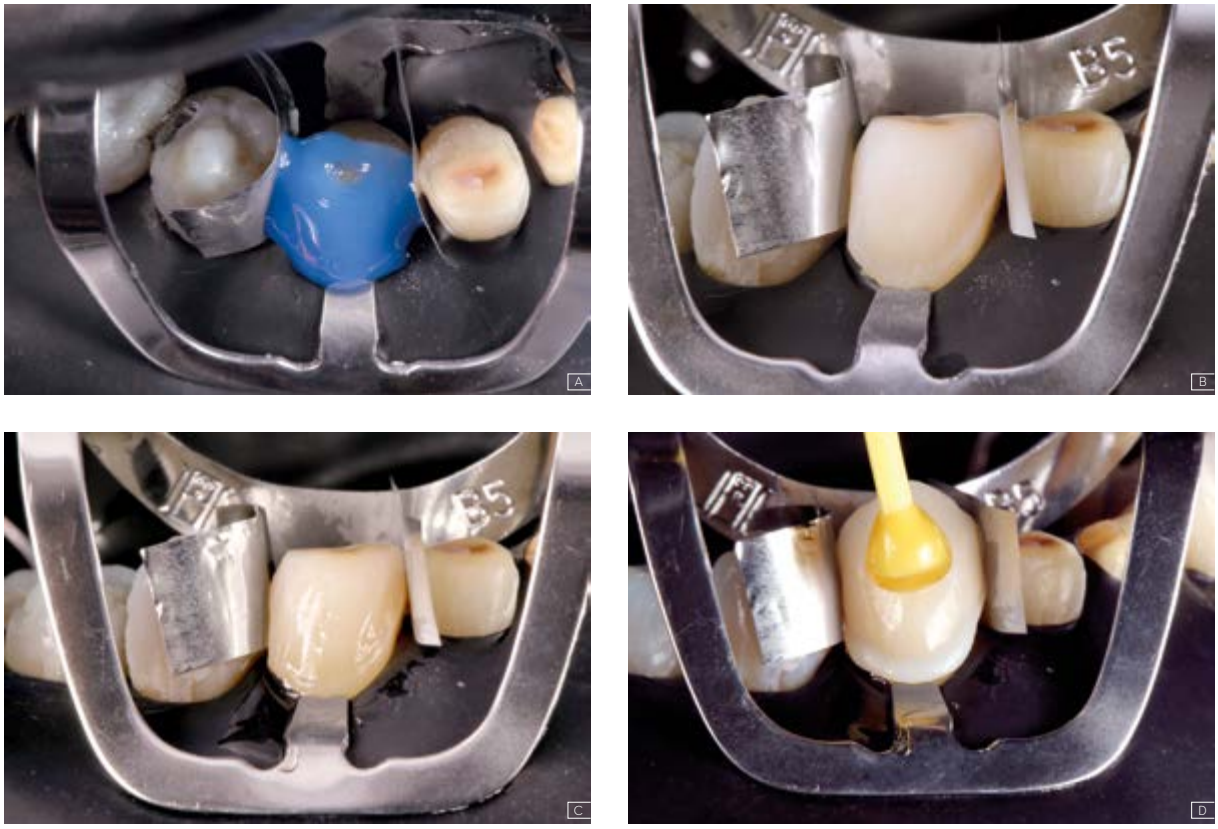

12. A-D. Ataque com ácido fosfórico a 37% (Ultra-Etch®, Ultradent, EUA) por 30 segundos na superfície de esmalte e adicionalmente mais 10 segundos na porção de dentina exposta, aplicação posterior de primer e adesivo (Scotchbond Multiuso, 3M, EUA) e assentamento da peça da peça cerâmica com a resina aquecida. Devido à fluidez alcançada e ao perfeito assentamento da restauração, o uso de pontas ultrassônicas tornou-se desnecessário. Uma das vantagens do uso de resina composta termo-modificada é a facilidade de remoção dos excessos. A polimerização se deu com aparelho de alta potência (Valo, Ultradent, EUA) usado no modo de 1400mW/cm² em 10 intervalos de 4 segundos.

ESCANEAMENTO INICIAL	PREPARO DO SEGMENTO	ESCANEAMENTO DOS PREPAROS	DESENHO DAS RESTAURAÇÕES	FRESAGEM DAS RESTAURAÇÕES	ACABAMENTO, PINTURA E GLAZE	PREPARO DAS PEÇAS E CIMENTAÇÃO
3 a 7 minutos	10 a 20 minutos por elemento	10 a 15 minutos	5 a 10 minutos por elemento	8 a 15 minutos por elemento	10 a 20 minutos por elemento	20 a 30 minutos por elemento
Somente o segmento da biocópia	Varia conforme a necessidade de preenchimentos	Inclui o escaneamento do antagonista e do registro de mordida	Varia conforme a necessidade de alterações na forma copiada	Tempo sem necessidade do profissional	Varia conforme o detalhamento	Varia conforme a dificuldade de isolamento e acabamento

Quadro 01. Etapas e tempo médio despendido nas trocas da reabilitação plástica adesiva interina pela reabilitação final cerâmica. Os tempos irão variar conforme a dificuldade de cada caso e, principalmente, conforme a desempenho dos profissionais envolvidos,

Após a cimentação da bateria anterior inferior, o isolamento absoluto foi removido e acabamentos adicionais foram executados. Teoricamente, se a biocópia foi corretamente executada, não haveria necessidade de ajustes oclusais. No entanto, algumas correções de forma poderão ser realizadas na produção dos laminados cerâmicos levando à necessidade de ajustes tanto por acréscimo como por desgaste nos dentes posteriores. Após estes ajustes, o primeiro dia de atendimento é dado por encerrado.

O quadro 01 apresenta uma ideia de tempo consumido nas etapas clínicas e laboratoriais de uma reabilitação de um segmento de arco. Considerando os seis dentes anteriores inferiores ou superiores, poderia se calcular um período de 2 a 3 horas para os preparos e escaneamentos, 1/2 hora até 1 hora para o desenho das restaurações, cerca de 1 hora até 1 1/2 hora para fresagem das peças, 1 hora até 2 horas para acabamento, pintura e finalização das peças e cerca de 2 a 3 horas para cimentação adesiva e acabamento. Esta noção de tempo é importante para tentar se adequar a execução da reabilitação à rotina clínica. Ou seja, um dia completo por segmento é o recomendado mesmo para tratamentos intensivos.

O SEGUNDO SEGMENTO: DO PREPARO À CIMENTAÇÃO

Em uma nova sessão intensiva, após a finalização do segmento anterior inferior, seguem-se os mesmos passos para o segmento anterior superior. O escaneamento da forma em bisacril adesivado já testada e aprovada pelo uso ao longo de 10, 90 ou mais dias servirá de guia para a forma final dos dentes em cerâmica. O preparo deverá considerar esta forma final e o princípio da mínima invasão. No caso aqui apresentado, o segmento anterior superior foi preparado não de acordo com os valores mínimos de fresagem do equipamento (300µm) e sim com os parâmetros do espessura do bloco cerâmico (Instruções de Uso, CEREC Blocs, Sirona, Alemanha): mínima redução axial de 1mm (com chanfro cervical de 0,8mm) e redução incisal maior que 1,5mm.

13. A-D. A broca diamantada escolhida para iniciar um preparo deve levar em conta a forma e a dimensão final desse preparo. Se é necessário um chanfro largo, de 0,8 a 1mm, uma ponta com essas características pode ser usada. Um equilíbrio entre a mínima dimensão recomendada pelo fabricante do bloco cerâmico e a preservação de estrutura dental sadia deverá ser observado. O acabamento da superfície preparada deve considerar tanto o escaneamento como a fresagem da peça. Qualquer remanescente de esmalte será sempre bem-vindo e a dentina exposta deverá ser selada o mais breve possível.

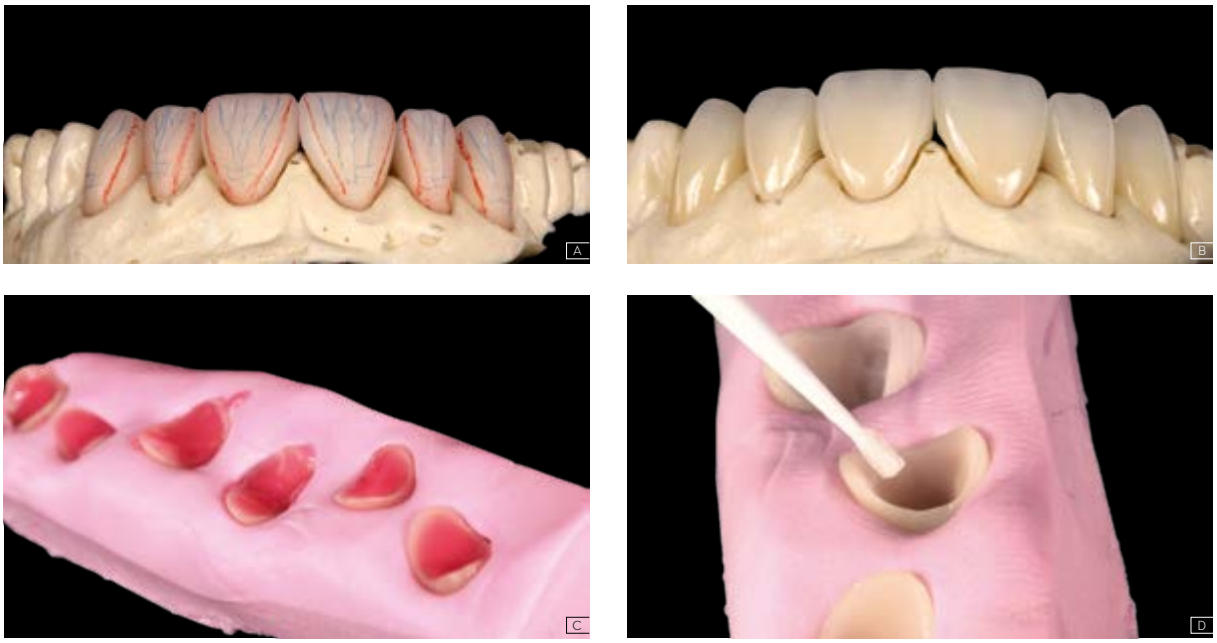

14. A-D. Mesmo no modo *chairside*, ter um modelo de silicone para fazer os ajustes de contato facilita muito o trabalho. As peças, depois de testadas, sendo devidamente atacadas com ácido fluorídrico a 10% e silano (Dentsply Sirona, Brasil).

15. A-C. Previamente à cimentação, os dentes preparados e devidamente isolados recebem um jateamento de óxido de alumínio de 30µm (MicroEtcher, Danville, EUA) e um selamento adesivo (Scotchbond Multiuso, 3M, EUA). A cimentação adesiva segue o protocolo já usado nos dentes inferiores anteriores.

OS DENTES POSTERIORES E A FINALIZAÇÃO DO TRATAMENTO

Certamente que a reconstrução dos segmentos anteriores da boca demanda uma preocupação maior por seu impacto estético e pela relevância da guia anterior. Isso não diminui a importância da reconstrução dos segmentos posteriores. Nesse ponto do tratamento, é possível certa flexibilidade de conduta. A biocópia pode continuar sendo a estratégia de desenho das restaurações (desde que a anatomia final desejada esteja íntegra na reabilitação provisória). Caso contrário, o desenho genérico oferecido pelo sistema computacional pode ser adotado. O que deve ser observado é que a reconstrução dos dentes posteriores inferiores deve anteceder a reconstrução dos posteriores superiores a fim de evitar planos oclusais reversos e degraus comprometedores da estética entre caninos inferiores e pré-molares.

No caso-modelo aqui apresentado, mais dois dias mais foram dedicados à reconstrução dos segmentos posteriores.

Os preparos obedeceram uma combinação de remoção de restaurações antigas, máxima preservação de estruturas dentárias remanescentes e criação de uma espessura mínima de fresagem (figuras 16A,B). Para uma região que irá suportar altas cargas compressivas, o risco de se usar espessuras abaixo da recomendação do fabricante do bloco cerâmico deverá ser atenuado pela ausência de cisalhamento proporcionada por uma reabilitação em RC.

ISBN 978-85- 480-0056-0

9 788548 000560

www.napoleaoeditora.com.br