ARQUITETURA FACIAL

Eloá Luvizuto — Thallita Queiroz

NAPOLEÃO editora
QUINTESSENCE PUBLISHING BRASIL

01 Anatomia da Face e Estruturas Anexas
Thallita Queiroz – Eloá Luvizuto

02 Histologia
Ana Paula de Souza Faloni – Tauyra Mateus

03 Fatores de Envelhecimento
Thallita Queiroz – Eloá Luvizuto

04 Documentação Fotográfica em Harmonização Orofacial
Camila Lorenzetti – Dudu Medeiros

05 Uso da Tecnologia na Harmonização Orofacial
Rogério Margonar – Paulo Eduardo Ferraz Bottura Filho – Aline Cristina de Oliveira – Ricardo Kimura

06 Técnicas Anestésicas
Jônatas Caldeira Esteves – Raquel de Oliveira Araújo

07 A Toxina Botulínica
Thallita Queiroz – Eloá Luvizuto – Ana Paula de Souza Faloni

08 Marcas de Toxina e Reconstituição
Thallita Queiroz – Eloá Luvizuto

09 Aplicação da Toxina nos Terços da Face
Thallita Queiroz – Eloá Luvizuto

10 Aplicação Terapêutica da Toxina
Ana Lúcia Franco-Micheloni – Karina Eiras Dela Coleta Pizzol – Eloá Luvizuto – Thallita Queiroz

11 Sialorréia
Antonio Hernandes Chaves Neto – Thallita Queiroz – Eloá Luvizuto

12 Hipertrofia do Músculo Másseter
Thallita Queiroz – Eloá Luvizuto

13 Espasmo Hemifacial
Thallita Queiroz – Eloá Luvizuto

SUMÁRIO

14 Ácido Hialurônico
Pâmela Letícia dos Santos – Ana Paula Simões Corrêa – Gabriel Mulinari dos Santos

15 Aplicação Prática do Ácido Hialurônico
Thallita Queiroz – Eloá Luvizuto – Maria Aparecida Luvizuto – Vinícius Bastos Porto Santos – Kathleen Lemos Soares – Nádia Lunardi – Sara Tiemi Felipe Akabane – Rafaela Maiolo Garmes – Isadora Leite Silva – Bruna Camargo Carrasco – Daniela Oliveira Marques

16 *Subcision*
Thallita Queiroz – Eloá Luvizuto

17 Preenchimento de Papila
Eloá Luvizuto – Thallita Queiroz

18 Complicações do Ácido Hialurônico
Thalita Goulart Rodrigues – Lavinia Maria Pithon Napoli – João Vitor Moraes Pithon Napoli – Eloá Luvizuto – Thallita Queiroz

19 Bichectomia
Walter Cristiano Gealh – Eloá Luvizuto – Thallita Queiroz

20 Lipólise de Papada
Eloá Luvizuto – Thallita Queiroz

21 Fios Orofaciais
Eloá Luvizuto – Thallita Queiroz

22 Microagulhamento, Mesoterapia e IPRF
Roberto Puertas Garcia – Eloá Luvizuto – Thallita Queiroz

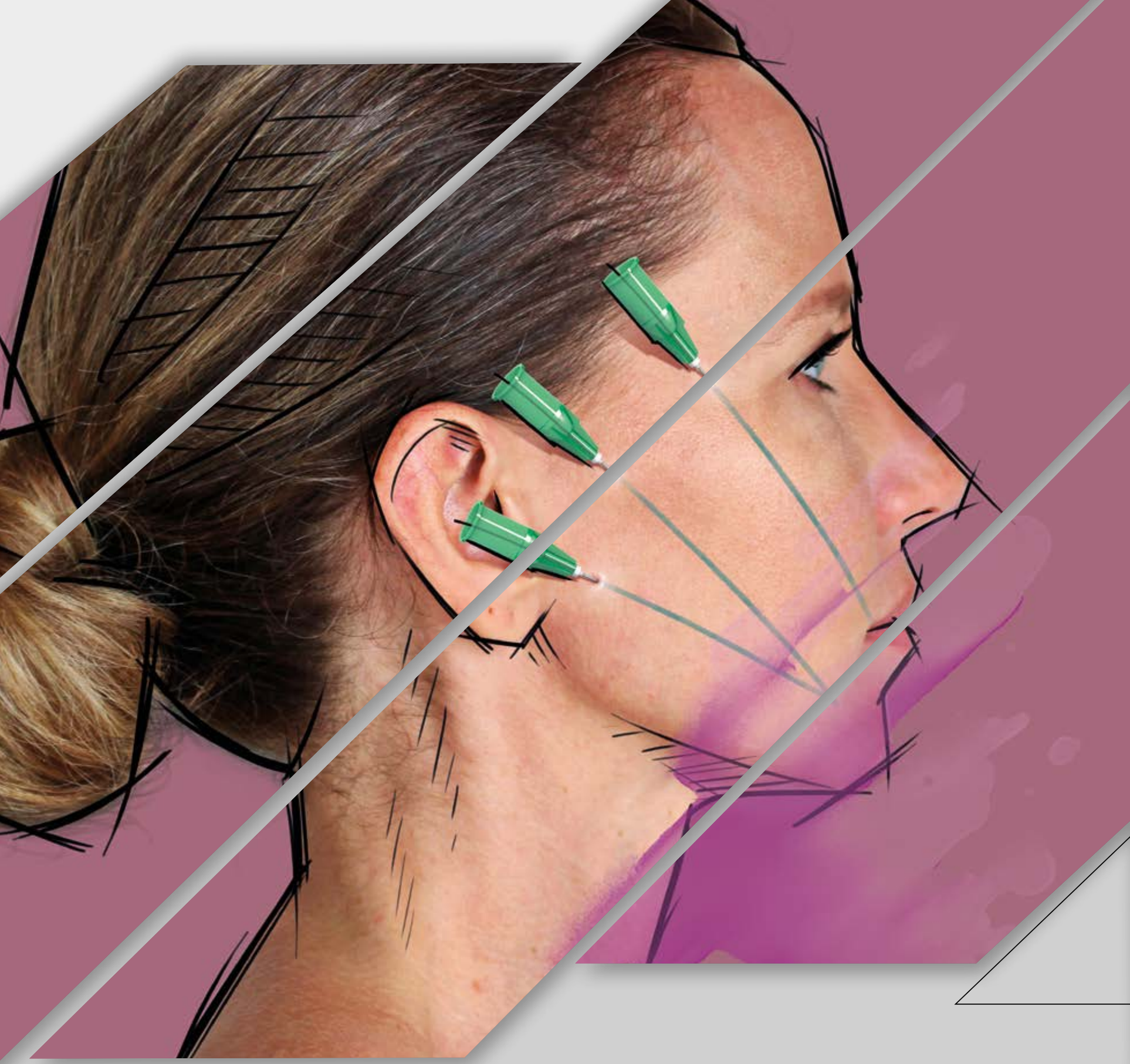

do de 182 a 238 dias após sua inserção[18], ou seja, cerca de 6 meses. A PDO é absorvida muito lentamente, sendo suficiente para promover *lifting* tecidual, com preocupação mínima em relação aos efeitos adversos a longo prazo[48].

Os fios de PDO para o rejuvenescimento facial podem ser categorizados em 3 tipos diferentes. O fio "Mono PDO" é um monofilamento, sem garra e fino (0,07-0,15mm)[54] e é ancorado em um ponto no rosto ou no couro cabeludo. Eles "pressionam" a pele e fornecem uma pequena quantidade de *lifting*[51]. O fio "Mola ou Duplo", confeccionado a partir de um único monofilamento torcido ou 2 monofilamentos trançados, é mais tenso do que o fio "Mono PDO"[53] e proporciona uma boa restauração de volume às áreas "afundadas" da pele[63]. O fio "Dentado" tem garras que se agarram aos tecidos para efeitos de *lifting* quando inseridos **(Figuras 01A-D)**. Dependendo da direção das garras esse fio pode ser caracterizado como unidirecional, bidirecional ou multidirecional[53]. A produção de colágeno em torno dos fios e suas garras ajudam a restaurar o volume e melhoram a textura e a elasticidade da pele, resultando em uma estética facial natural[63].

A utilização dos fios de PDO é segura e eficaz para o rejuvenescimento facial. O efeito imediato é o *lifting* do tecido, devido à ação mecânica produzida pelo fio[27]. Quando são posicionados no tecido subcutâneo, o fio continua exercendo sua ação[64]. Na análise molecular, o colágeno de tipo 1 e os níveis de fator de crescimento beta 1 foram aumentados significativamente ao longo de um período de 7 meses na pele operada em comparação com a pele normal[24]. É este novo colágeno que proporciona o *lifting* de longa duração ou espessamento da pele que pode exercer um efeito duradouro após 12-15 meses[57].

A seleção adequada de pacientes para o *lifting* com fios de PDO é importante para garantir resultados positivos. Os bons candidatos são aqueles que querem restaurar o volume e ter um rosto mais jovem sem cirurgias invasivas[30] e que possuem um grau moderado de flacidez do tecido mole facial. Além disso, os critérios anatômicos incluem: baixo índice de massa corporal, mínimo volume de tecido mole, ossos fortes para sustentar o tecido elevado e pele saudável para otimização dos resultados[39]. As vantagens do *lifting* com fios PDO incluem mínima invasividade, curto tempo de inatividade e cicatrizes ausentes ou praticamente invisíveis.

01. A-D – Fio liso 29GX38mm (iThread) **(A)**. Fio parafuso (*Single screw* - 27GX6mm – iThread) **(B)**. Fio parafuso (*Double screw* – 25GX9mm – iThread) **(C)**. Fio espiculado (19G x 150mm – iThread) **(D)**.

O fio com garras é introduzido nos tecidos na direção oposta da inclinação das garras, permitindo deslizar sem enroscar nos tecidos. Puxadas na direção oposta, as garras dos fios se aderem aos tecidos adiposos fibrosos, transferindo a força para elevar a derme e epiderme. O fio com garras, portanto, estabelece uma ancoragem nos tecidos e mantém a sustentação[61]. A força de retenção pode ser melhorada por agulhas menos traumáticas em termos de diâmetro e desenho de ponta[48]. A técnica de inserção do fio influencia fortemente os resultados e, à medida que o fio é apertado, um caminho ondulado se endireita, causando vetores alternados de força[4]. Após a inserção dos fios com garras, deve-se descarregar fios lisos e parafusos (*Single* e *double screw*) em forma de "leque" ou cruzados (técnica *cross*) **(Figuras 03B,C)** para aumentar a área de contato tecidual com os fios, favorecendo, por consequência, a neocolagenogênese.

02. A-C – Depressões (setas) na pele imediatas à inserção dos fios espiculados **(A)**. Tracionamento dos fios espiculados (19G X 150mm) após a inserção dos mesmos **(B,C)**.

da gordura da região zigomática favorecem a ptose da pele acentuando os sulcos nasolabiais e um decaimento dos tecidos moles anterior, lateral e inferior leva à perda da definição da linha da mandíbula e a uma alteração do ângulo cérvico-mandibular[35,65]. Estas alterações mudam o contorno da face, que perde o formato 'triangular' quando jovem passando a um formato de "losango" ou "quadrado" com o envelhecimento. A ptose da derme facial pode ser o aspecto mais importante do quadro clínico de um paciente que busca um procedimento de rejuvenescimento facial[35].

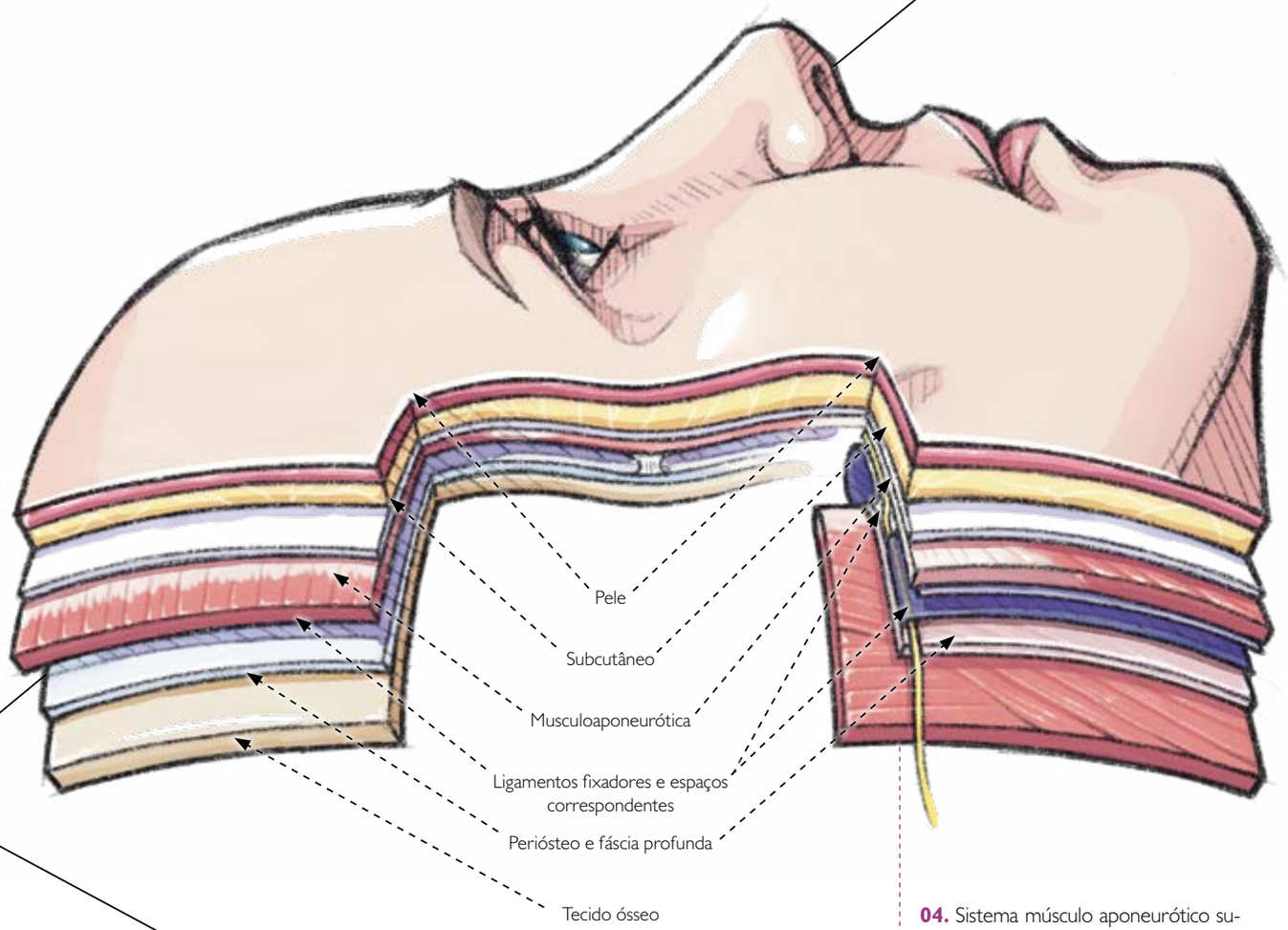

04. Sistema músculo aponeurótico superficial e sua relação com as demais estruturas faciais.

05. A-K – Caso inicial evidenciando ptose da região supraorbitária com evidenciação do excesso de pele palpebral **(A)**. Vetor definido para o *lifting* empregando-se dois fios espiculados 23GX60mm, inseridos de cada lado por um único pertuito criado na região frontal **(B)**. Resultado imediato do *lifting* de sobrancelha **(C)**. Pertuito confeccionado na ponta do nariz com agulha 22G para inserção do fio *nose* **(D)**. Dois fios *nose* são inseridos no dorso nasal pelo mesmo pertuito confeccionado na ponta do nariz **(E)**. Dois nós são confeccionados com as pontas dos fios, que em seguida são cortadas **(F,G)**. Inserção de 2 fios espiculados 19GX150mm, no terço médio em direção ao terço inferior da face, no vetor previamente determinado para promover o *lifting* imediato (efeito tensor dos fios) **(H-K)**.

07. A-M – Planejamento e instalação de fios lisos (30GX4mm) na glabela e no terço médio facial e espiculados (19GX150mm) no terço inferior **(A-J)**. Foto inicial, 90 dias e 240 dias após a instalação dos fios respectivamente **(K-M)**.

08. A-K – Fotos iniciais, vista frontal e vistas laterais **(A-C)**. Planejamento e instalação de fios lisos (30GX4mm) na região do pescoço **(D-E)**. Planejamento e inserção de fios espiculados (19GX150mm) no terço médio e inferior **(F-H)**. Vista frontal e vistas laterais 15 dias após a instalação dos fios **(I-K)**.

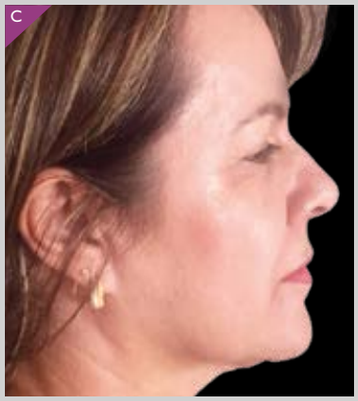

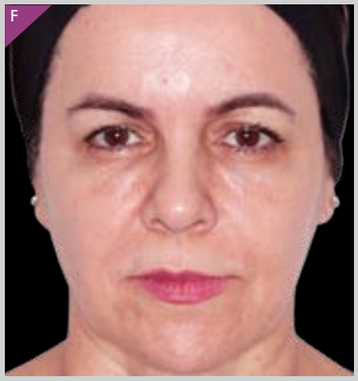

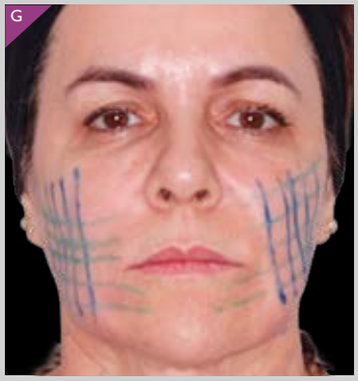

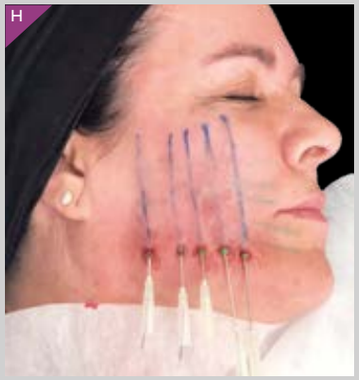



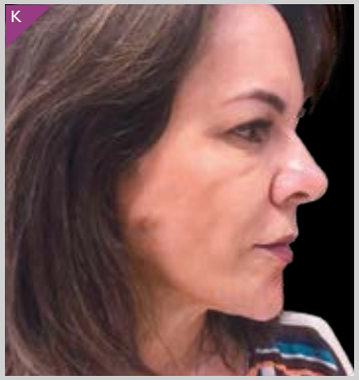

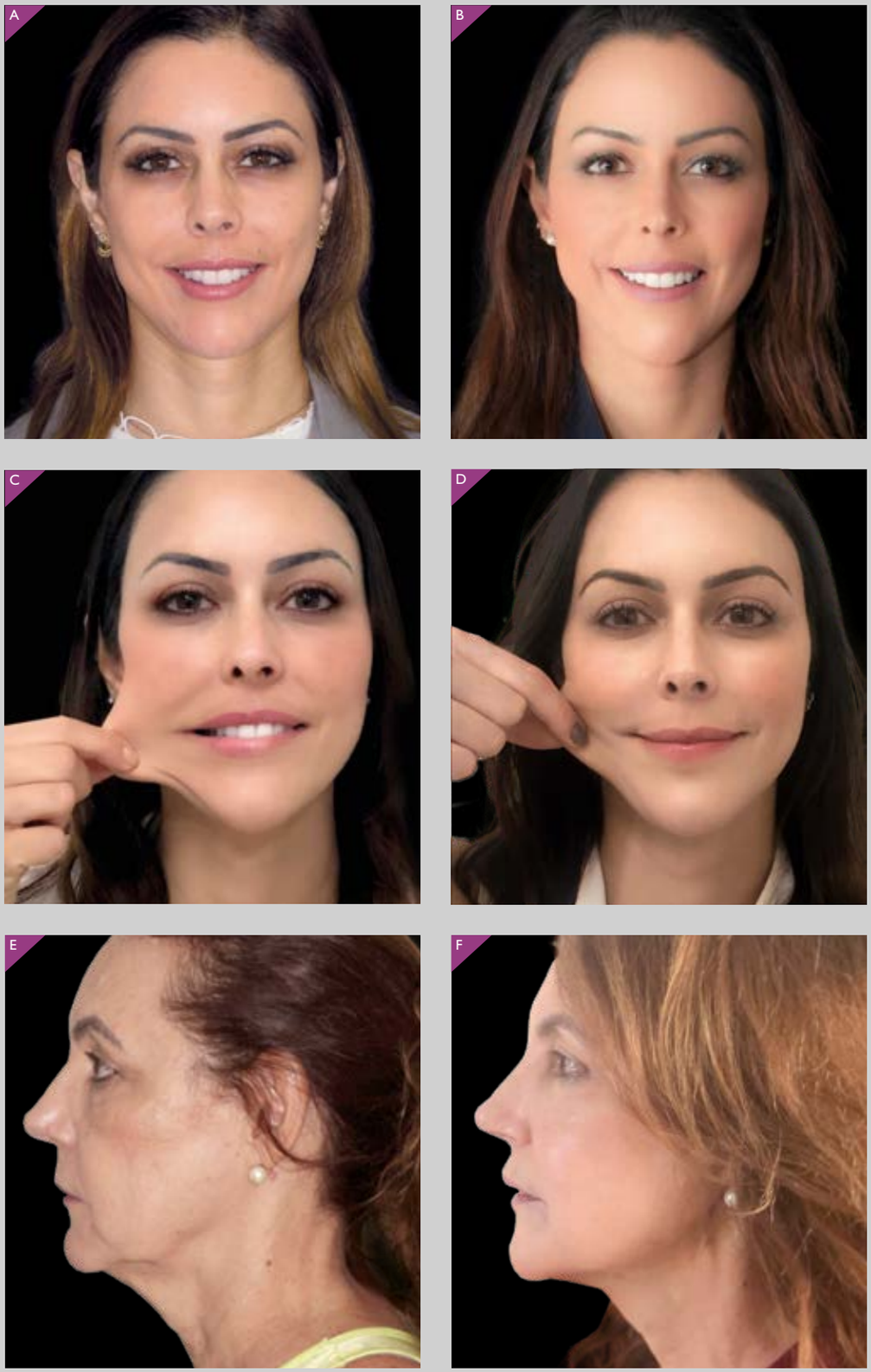

09. A-F – Antes e 8 meses após a harmonização facial com fios (terço médio e inferior) **(A,B)**. Diagnóstico da flacidez cutânea pela distensão da pele. Antes e após 12 meses da instalação dos fios **(C,D)**. Antes e após (8 meses) harmonização orofacial com toxina botulínica, ácido hialurônico e instalação de fios na face (terço médio, inferior e pescoço) **(E,F)**.

10. A-H – Antes do procedimento **(A,B)** Imediatamente após a instalação de fios espiculados (19GX150mm) no terço médio e inferior da face **(C-E)** Acompanhamento de 14 meses após o procedimento **(F-H)**

11. A-O – Fotos iniciais, de frente e perfis **(A-C)**. Instalação de fios lisos espiculados (21G) nos terços médio e inferior da face **(D-F)**. 15 dias pósprocedimento **(G-I)**. Acompanhamento de 4 meses pós-instalação dos fios. Nesse período foi realizada cirurgia de bichectomia e harmonização orofacial com ácido hialurônico **(J-L)**. Foto final após 24 meses do início do tratamento **(M-O)**.

12. A-I – Fotos iniciais, frente e perfil **(A-C)**. Instalação de fios lisos espiculados (21G) nos terços médio e inferior **(D,E)**. Foto final após 120 dias do procedimento **(F-I)**.

13. A-F – Planejamento e instalação de fios espiculados (23G) na glabela e para tracionamento dos tecidos e melhora das rugas estáticas na região **(A,B)**. Após 13 dias verificou-se área eritematosa na área de inserção do fio (seta) e exposição do mesmo (seta), que foi removido **(C,D)**. Foto inicial e final de 90 dias após instalação dos fios e emprego da técnica de *subincision* e de toxina botulínica **(E,F)**.

APLICAÇÃO PRÁTICA DO ÁCIDO HIALURÔNICO PARTE 05

Vinícius Bastos Porto Santos — Daniela Oliveira Marques — Eloá Luvizuto — Thallita Queiroz

LINHA DE MARIONETE / SULCO LÁBIO-MENTONIANO

Os sulcos lábio-mentonianos são aquelas linhas nítidas que descem do canto da boca, conhecidas como "linhas de marionete". pela semelhança com essa área nos bonecos manipulados que, para ganhar "vida", são movimentados pela boca.

As linhas de marionete se desenvolvem ao longo do envelhecimento por fatores extrínsecos e intrínsecos. Os fatores extrínsecos são causados por maus hábitos (tabagismo, má alimentação e excesso de uso de álcool) e exposição ao sol. O envelhecimento intrínseco está relacionado à genética, remodelação óssea dos terços da face, ptose dos tecidos moles e perda de elastina, colágeno e ácido hialurônico.

Durante o processo de envelhecimento facial, os músculos depressores do terço inferior acentuam o tônus muscular de repouso ao longo do tempo, deprimindo a comissura e aprofundando o sulco lábio-mentoniano. Devido à hipertrofia muscular nessa área e de outros grupamentos inseridos na mandíbula e no pescoço, o sorriso fica "invertido", acentuando a região da comissura labial e desenvolvendo, como conhecido, os sulcos pré-papada (*pre-jowl*).

01. A-D – Técnica da retroinjeção em forma de leque (único sentido) **(A)**. Técnica da retroinjeção em forma de leque (duplo sentido) **(B)**. Técnica dos "bolos" **(C)**. Técnica do cruzamento **(D)**.

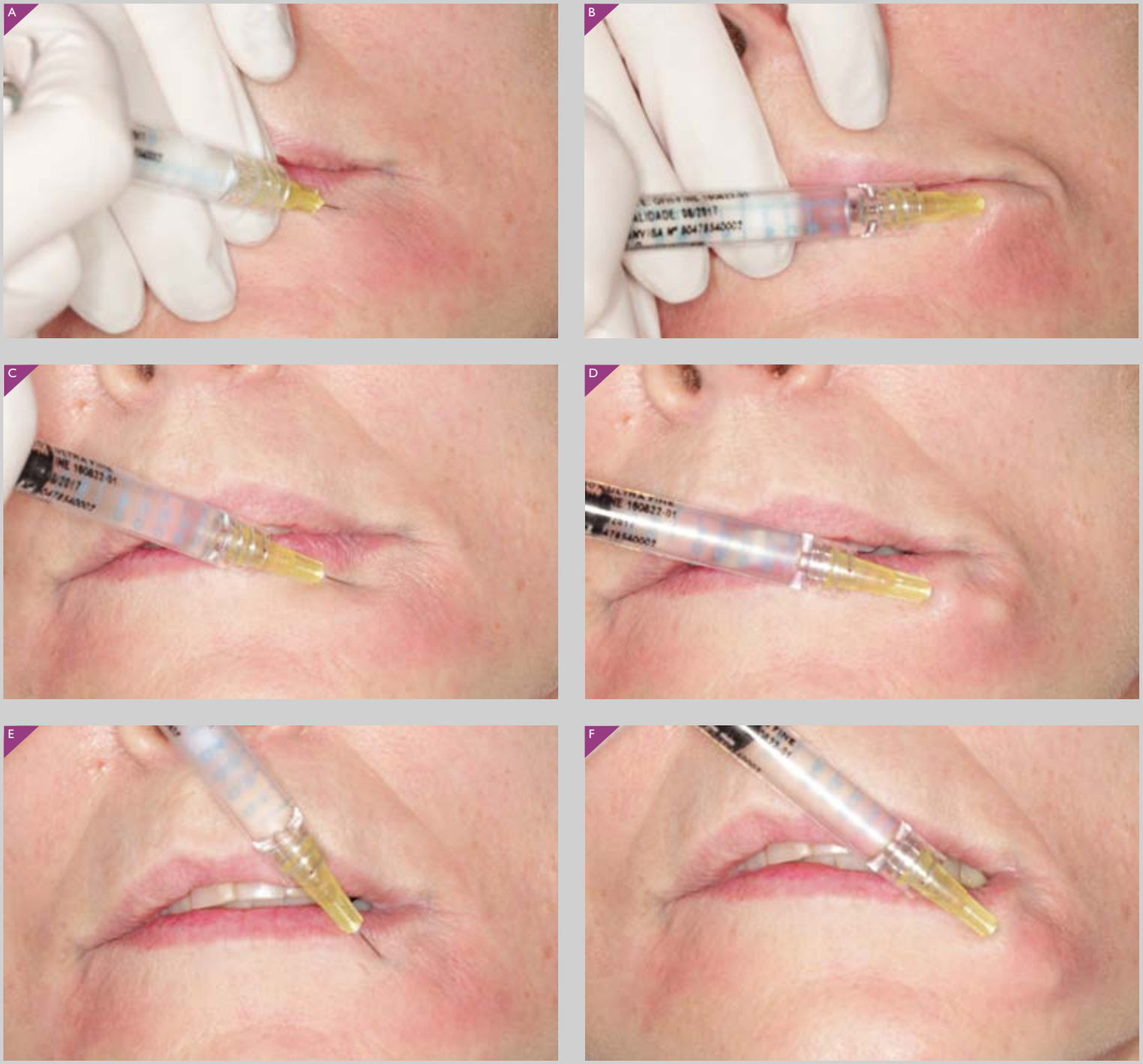

03. A-F – Técnica do passo a passo do leque(único sentido): A agulha é inserida com um ângulo de 30 graus em relação à pele. Após a introdução de 1/3 da agulha, o profissional muda a angulação para 10 a 15 graus para poder ficar o mais paralelo à pele. A agulha é introduzida até o final **(A)**. Agulha totalmente introduzida e paralela à pele. A profundidade ideal é quando o profissional passa o dedo sobre a pele e sente uma espessura razoável de pele e a agulha abaixo da pele. Se o profissional sentir mais a agulha do que a pele, a aplicação está superficial, se o profissional sentir só pele e quase nada de agulha é porque a aplicação está profunda. O profissional irá realizar uma retroinjeção linear conforme se retira 2/3 da agulha **(B)**. 2/3 da agulha retirada e alteração da direção para realizar a segunda retroinjeção **(C)**. Agulha totalmente introduzida no tecido para realizar a segunda retroinjeção nas mesmas condições que foi realizada a primeira **(D)**. 2/3 da agulha retirada e alteração da direção para realizar a terceira retroinjeção. **(F)** Agulha totalmente introduzida no tecido para realizar a terceira retroinjeção **(E)**.

MASSAGEM

Deve-se utilizar uma pomada com finalidade de facilitar os deslizamentos dos dedos na região preenchida. Apoiando um dedo dentro da boca e outro na região onde foi realizado o preenchimento, finalizando com movimentos circulares ou de esmagamento.

- Antes **(Figura 04C)** e depois **(Figura 04D)**.

04. A-D – Massagem sendo realizada **(A,B)**. Caso clínico inicial **(C)**, caso clínico final **(D)**.

ADICIONAL

Alguns pacientes, além das "linhas de marionete", apresentam a comissura labial invertida para dentro da cavidade oral.

Para everter a comissura labial, pode-se associar a técnica:

- Técnica da retroinjeção, transfixando a comissura labial **(Figura 05A)**.

Transfixando a comissura labial: um ponto único de inserção, bilateral. Introduz-se a agulha em um ângulo de 30 graus em relação à pele, na profundidade desejada, avançando-se até a base e injetando-se o preenchedor em uma trajetória linear, conforme a retirada lenta da agulha.

- Técnica dos "bolus" na comissura labial **(Figura 05B)**.

"Bolus": um ponto de inserção, bilateralmente, a agulha deve ser introduzida em um ângulo de 90 graus em relação à pele, em média 1/3 da agulha, até a derme média e profunda e dispensar o gel preenchedor, sem fazer a retroinjeção.

05. A,B – Técnicas de preenchimento da comissura labial. Retroinjeção transfixando comissura labial **(A)**, técnica de "Bolus" **(B)**.

CASOS CLÍNICOS

06. A-D - Preenchimento na região do sulco nasogeniano e linhas de marionete utilizando a técnica de leque único **(A,B)**. Preenchimento na região do mento e linhas de marionete utilizando a técnica de leque único **(C,D)**.



www.napoleaoeditora.com.br