ESTÉTICA INTEGRADA
EM PERIODONTIA E IMPLANTODONTIA

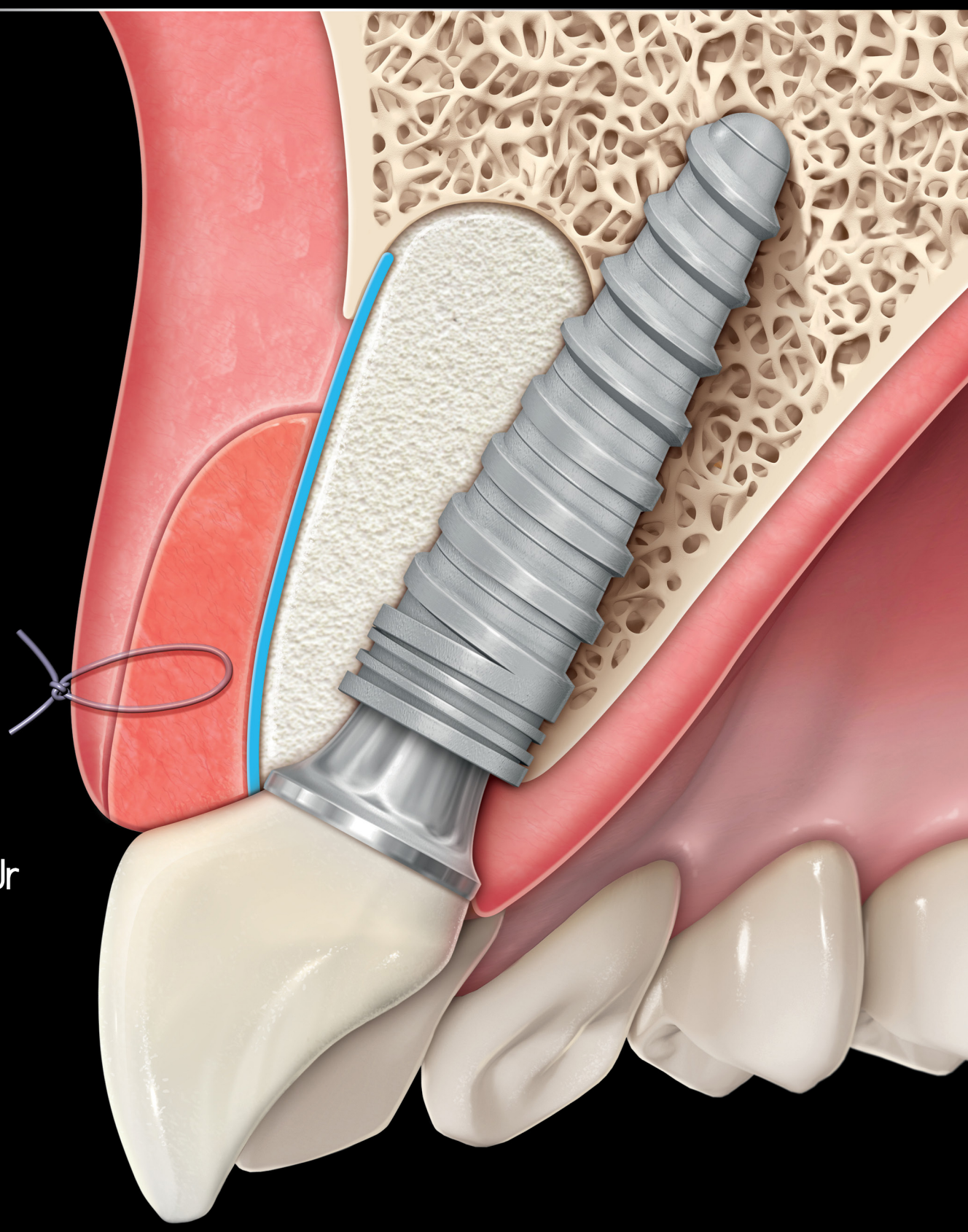

Fausto Frizzera
Jamil Awad Shibli
Elcio Marcantonio Jr

NAPOLEÃO livros

QUINTESSENCE PUBLISHING

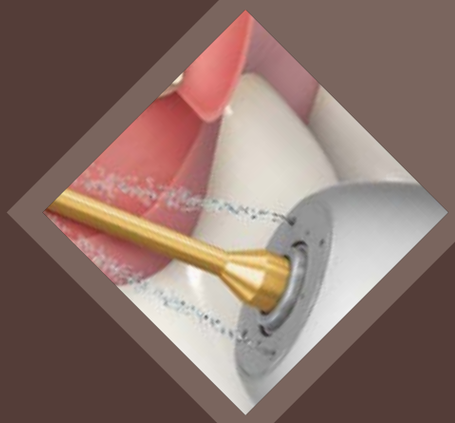

1 **PLANEJAMENTO ESTÉTICO E FUNCIONAL**
recursos clínicos e digitais
Fausto Frizzera, Bianca Vimercati, Hindra Colodetti, Marco Masioli, Jamil A. Shibli, Elcio Marcantonio Jr

2 **ESCULTURA GENGIVAL EM ÁREAS ESTÉTICAS**
tratamento de dentes com coroas clínicas curtas
Fausto Frizzera, Cristiano Pascoal, Rodrigo Nahas, Giuseppe Romito, Jamil A. Shibli, Elcio Marcantonio Jr

3 **RECOBRIMENTO RADICULAR EM ÁREAS ESTÉTICAS**
tratamento de coroas longas
Fausto Frizzera, Cristiano Pascoal, Luis Marcelo Calderero, Rodrigo Nahas, Giuseppe Romito

4 **PLANEJAMENTO EM IMPLANTODONTIA**
a busca por resultados previsíveis
Fausto Frizzera, Bianca Vimercati, Marco Masioli, Jamil A. Shibli, Elcio Marcantonio Jr

5 **PRESERVAÇÃO ALVEOLAR**
como manter a arquitetura tecidual
Fausto Frizzera, Vítor M. Sapata, Ronald E. Jung, Elcio Marcantonio Jr, Jamil A. Shibli

6 **INSTALAÇÃO DE IMPLANTE EM ALVÉOLOS**
como obter o posicionamento ideal
Fausto Frizzera, Luiz Guilherme Freitas, Ana C. M. Marcantonio, Jamil A. Shibli, Elcio Marcantonio Jr

7 **PROVISIONALIZAÇÃO IMEDIATA SOBRE DENTES OU IMPLANTES**
Mateus R. Tonetto, Fausto Frizzera, Eduardo Fernandez, Camila Lorenzetti, Matheus C. Bandéca

8 **REABILITAÇÃO IMEDIATA EM ALVÉOLOS ÍNTEGROS E COMPROMETIDOS**
criando um protocolo para obter previsibilidade
Fausto Frizzera, Jamil A. Shibli, Elcio Marcantonio Jr

9 **CORREÇÃO DE DEFEITOS ESTÉTICOS EM IMPLANTES OSSEOINTEGRADOS**
o dilema entre manter ou remover um implante
Guilherme José P. L. de Oliveira, Fausto Frizzera, Jamil A. Shibli, Elcio Marcantonio Jr

10 **ACOMPANHAMENTO LONGITUDINAL DE IMPLANTES**
o que devemos esperar com o passar dos anos?
Judith Ottoni, Susana d´Avila, Gabriela Cassaro, Elcio Marcantonio Jr, Fausto Frizzera, Ulisses Dayube, Jamil A. Shibli

11 **MANIPULAÇÃO DO REBORDO ALVEOLAR**
como potencializar a zona de transição
Fausto Frizzera, Guilherme José P. L. de Oliveira, Deise Cunha, Jamil A. Shibli, Elcio Marcantonio Jr

SUMÁRIO

CAPÍTULO 6

INSTALAÇÃO DE IMPLANTE EM ALVÉOLOS

como obter o posicionamento ideal

Fausto Frizzera, Luiz Guilherme Freitas,
Ana Carolina M. Marcantonio, Camila C. Marcantonio,
Jamil Shibli, Elcio Marcantonio Jr

1. INTRODUÇÃO

Há uma grande preocupação com o posicionamento do implante no alvéolo e à espessura tecidual na região anterior, pois existe uma associação com a ocorrência de dificuldades protéticas e biológicas[1]. Um dos objetivos de realizar a técnica de implante imediato em alvéolos é diminuir o tempo de tratamento e o de procedimentos cirúrgicos, mas para seu sucesso é necessário que o implante seja instalado em uma posição tridimensional ideal[2]. Este posicionamento é considerado como a maior dificuldade da técnica já que, se o implante for instalado em uma posição inadequada, o tratamento poderá se tornar mais complicado e demorado que o tratamento convencional. Como na maioria dos procedimentos cirúrgicos estéticos, é importante que a técnica escolhida seja realizada por profissionais experientes, com o devido treinamento teórico e psicomotor[3].

Tanto nas implantações imediatas (tipo I) como precoces (tipo II) teremos dificuldade ao instrumentar e posicionar o implante no alvéolo, pois não houve tempo suficiente para a ocorrência de neoformação óssea que preencha o alvéolo. Caso não seja possível cronificar uma infecção associada ao dente que precisa ser extraído ou o defeito ósseo presente no alvéolo seja demasiadamente extenso, podemos optar pela implantação precoce, onde extrai-se o dente e espera-se de 4 a 8 semanas para o alvéolo ser fechado com tecidos moles. Em seguida, a cirurgia é então realizada com a confecção de um retalho extenso para permitir a enxertia óssea e gengival concomitantemente à instalação do implante.

A realização de procedimentos minimamente invasivos, sem a elevação de retalho, dificulta a visualização do remanescente ósseo alveolar, porém, é uma abordagem atual e deve, sempre que possível, ser aplicada em alvéolos frescos[4]. A opção por escolher a implantação imediata e não realizar um retalho é vantajosa, pois evita a formação de cicatrizes e queloides, reduz a perda óssea vestibular, a morbidade cirúrgica e o número de suturas, mas requer um conhecimento absoluto da anatomia da região que será operada[5-10].

OBJETIVOS

Ao final do capítulo o leitor deverá ser capaz de:

– Identificar a anatomia óssea dos alvéolos previamente à implantação.

– Selecionar o implante ideal para ser instalado imediatamente após a exodontia.

– Evitar erros de posicionamento de implantes em alvéolos frescos.

2. EMBASAMENTO CIENTÍFICO

2.1. ANATOMIA DO OSSO ALVEOLAR NA REGIÃO ANTERIOR

A possibilidade de instalar o implante de maneira imediata dependerá da anatomia do alvéolo e do remanescente ósseo, sendo que nos cortes sagitais tomográficos é possível verificar a posição da raiz e sua relação com o rebordo ósseo maxilar **(Figuras 01A-D)**. Essa relação foi classificada em quatro classes distintas[11]:

- Classe I: a raiz está posicionada em contato com a cortical óssea vestibular. Prevalência de 81,1%;
- Classe II: a raiz está centralizada no rebordo, não mantendo contato com a cortical óssea vestibular ou palatina. Prevalência de 6,5%;
- Classe III: a raiz está posicionada em contato com a cortical óssea palatina. Prevalência de 0,7%;
- Classe IV: pelo menos dois terços da raiz em contato com a cortical óssea vestibular e palatina. Prevalência de 11,7%.

A relação anatômica mais desfavorável para a instalação de implantes imediatos é a apontada na classe IV, o que pode muitas vezes inviabilizar o procedimento devido à dificuldade do posicionamento tridimensional adequado do implante. Ao indicar a instalação de implante imediato logo após a exodontia, é preciso verificar se existe a presença de osso lingual/palatino e de pelo menos 3 mm de tecido ósseo apicalmente ao fundo do alvéolo para propiciar um adequado travamento e estabilidade do implante[12] **(Figuras 02A-D)**.

A dificuldade em instalar implantes imediatos em alvéolos de dentes anteriores se dá pela característica da área onde serão realizadas as perfurações. A parede óssea palatina deve ser instrumentada sequencialmente para acomodar um implante 2 a 3 mm distante da parede óssea vestibular para criação de um espaço para acomodação dos biomateriais, já em alvéolos com ausência de osso vestibular essa distância deve ser de 3 a 4 mm entre a futura plataforma do implante e a porção interna da gengiva vestibular[13,14]. A perfuração da parede palatina, entretanto, é dificultada pela profundidade e inclinação do alvéolo, e as brocas tendem a escapar em direção ao fundo do alvéolo, o que pode inclinar a perfuração em direção à parede vestibular e até danificá-la[15,16,17]. Durante a confecção do leito cirúrgico é preciso utilizar um prolongador de brocas, firmar o contra-ângulo durante a instrumentação e instalação do implante com pressão voltada à parede óssea palatina. Diversas técnicas foram descritas para facilitar a instrumentação do alvéolo, porém, mesmo assim o procedimento é extremamente sensível e o máximo de precisão deve ser almejado.

01. A-D – Diferentes tipos de classificação para a relação existente entre raiz e rebordo conforme proposto[11].

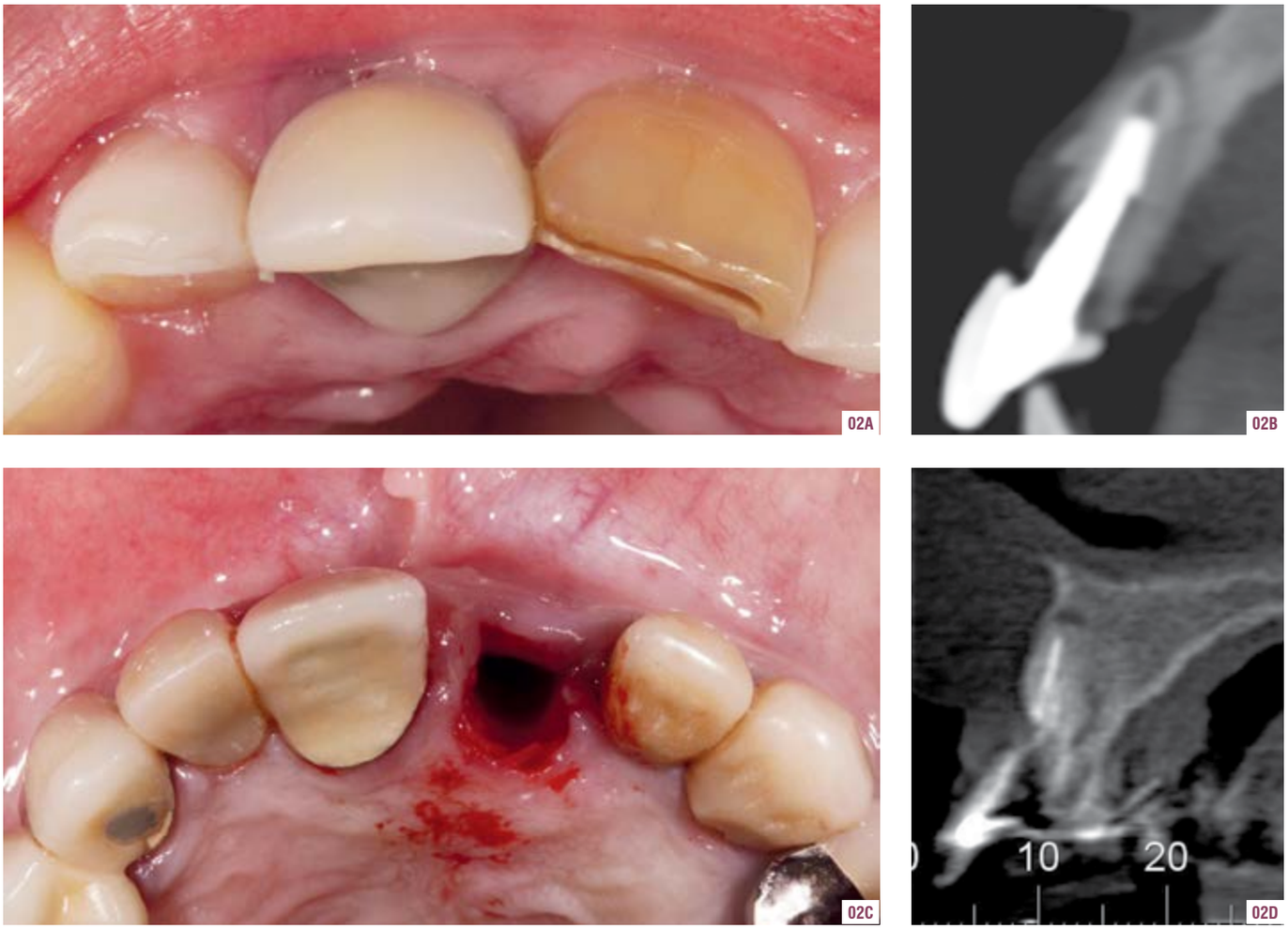

02. A-D – A anatomia óssea e o remanescente apical são importantes para determinar a possibilidade de instalar o implante de maneira imediata. Exames clínicos e tomográficos devem ser realizados para avaliar a disponibilidade óssea e a angulação do palato, que pode ser estreito **(A,B)** ou largo **(C,D)**.

2.2. PREPARO DO ALVÉOLO PARA RECEBER UM IMPLANTE

Antes da utilização das brocas helicoidais, sugere-se o preparo da parede óssea palatina com uma broca esférica com 2 mm de diâmetro, de maneira a regularizar o osso no sentido AC e VL[15] **(Figuras 03A-F)**. Esse procedimento cria uma verdadeira área plana no alvéolo onde as demais brocas poderão ser apoiadas para perfurar com precisão o osso. A utilização de uma broca comprida com corte lateral também pode ser indicada para retificar as paredes do alvéolo previamente a implantação. Outra possibilidade se dá pela utilização da parte inicial da fresa lança com angulação vestibular; à medida que a fresa vai sendo introduzida, é realizada a correção de sua angulação, direcionando-a para palatina **(Figuras 04A-F)**. Em ambas as técnicas, é necessário o conhecimento da topografia do alvéolo e do remanescente ósseo para evitar danos às paredes alveolares e criação de fenestrações/deiscências ósseas durante a confecção do leito cirúrgico ou instalação do implante. Desta maneira, a avaliação tomográfica previamente ao procedimento cirúrgico é primordial **(Figuras 05A-J)**, pois dependendo do comprimento do alvéolo, da presença de lesões apicais e da configuração do osso remanescente, a técnica de implantação imediata pode não estar indicada.

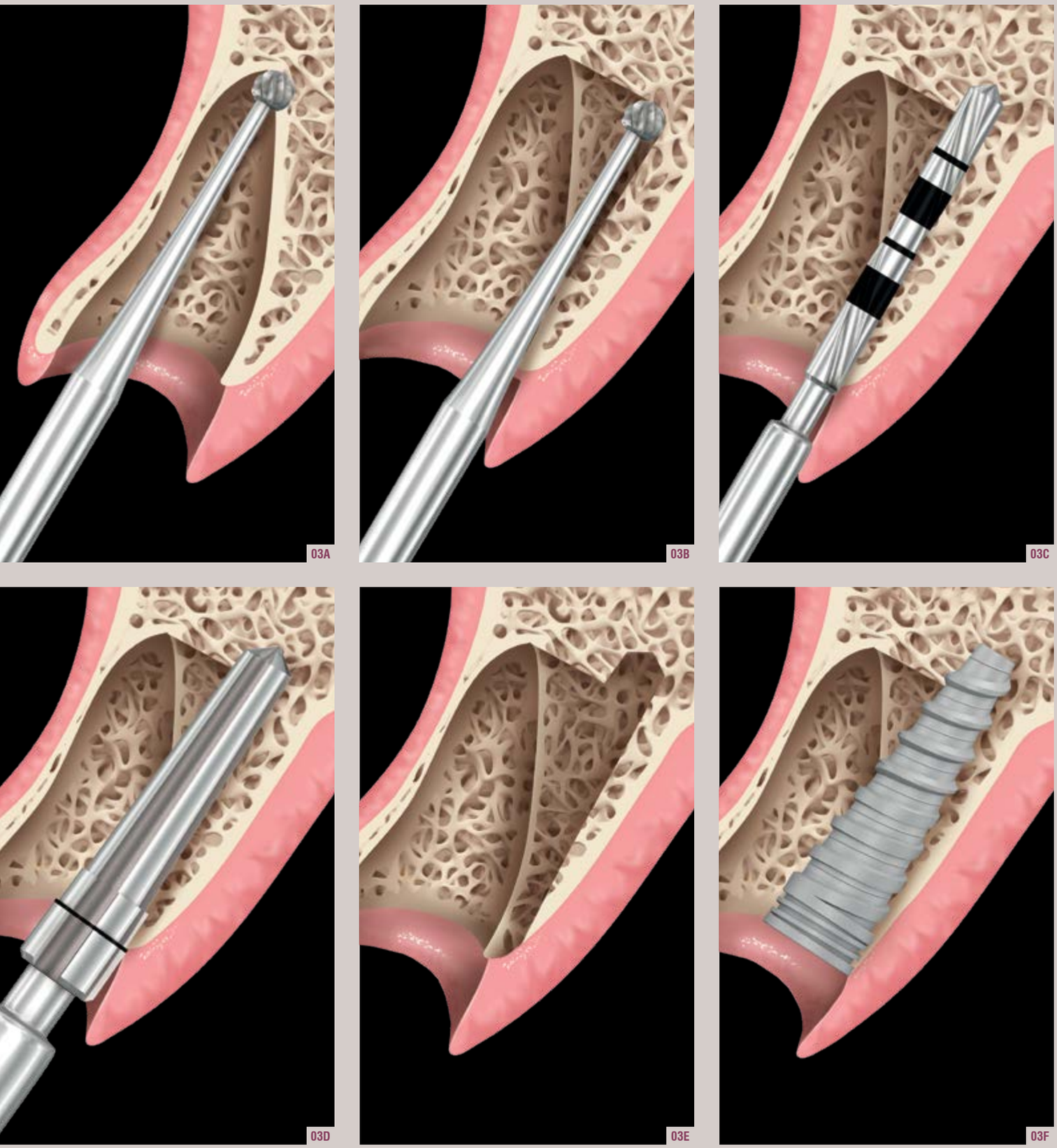

03. A-F – O osso palatino pode ser regularizado com broca esférica previamente à utilização das brocas helicoidais e/ou cônicas. O espaço entre a plataforma do implante e a parede óssea vestibular deve ser de no mínimo 2 mm.

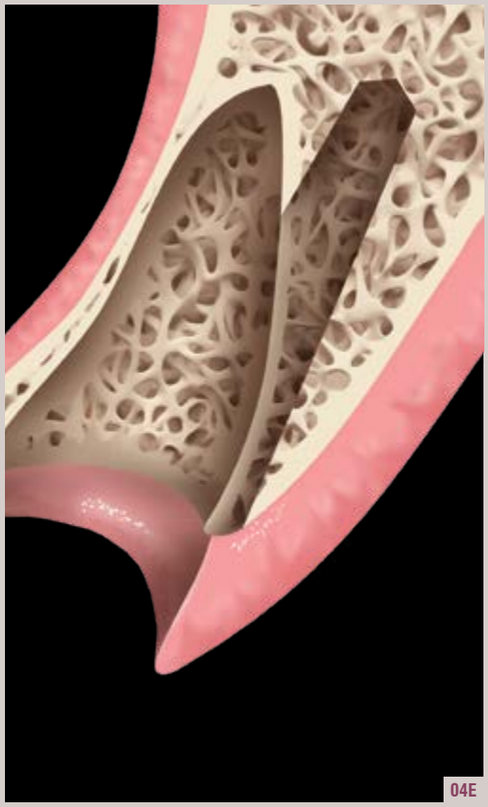

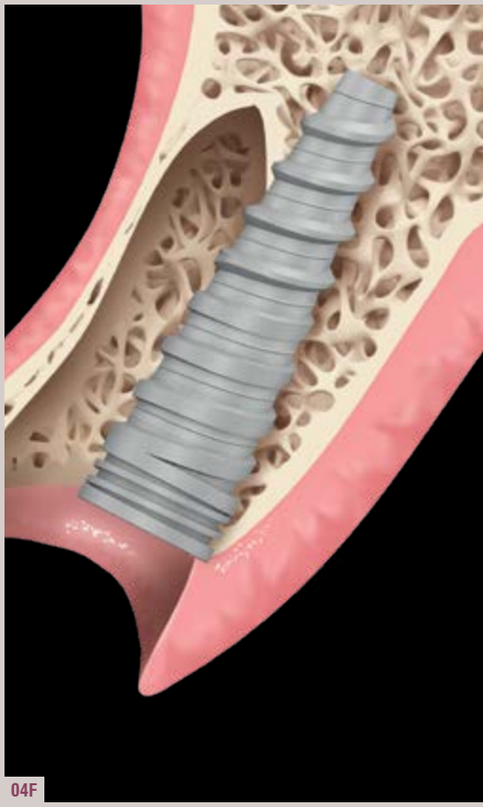

04. A-F – A perfuração com a broca lança deve ser iniciada na porção central do alvéolo com inclinação para vestibular. À medida em que a broca é introduzida no osso é necessário realizar a correção de sua angulação. O mesmo cuidado deve ser tomado com as brocas seguintes e durante a inserção do implante para evitar com que o mesmo seja vestibularizado. Note que em alvéolos sem a parede óssea vestibular é necessário instalar o implante 1 mm mais para palatina e apical **(G-L)**.

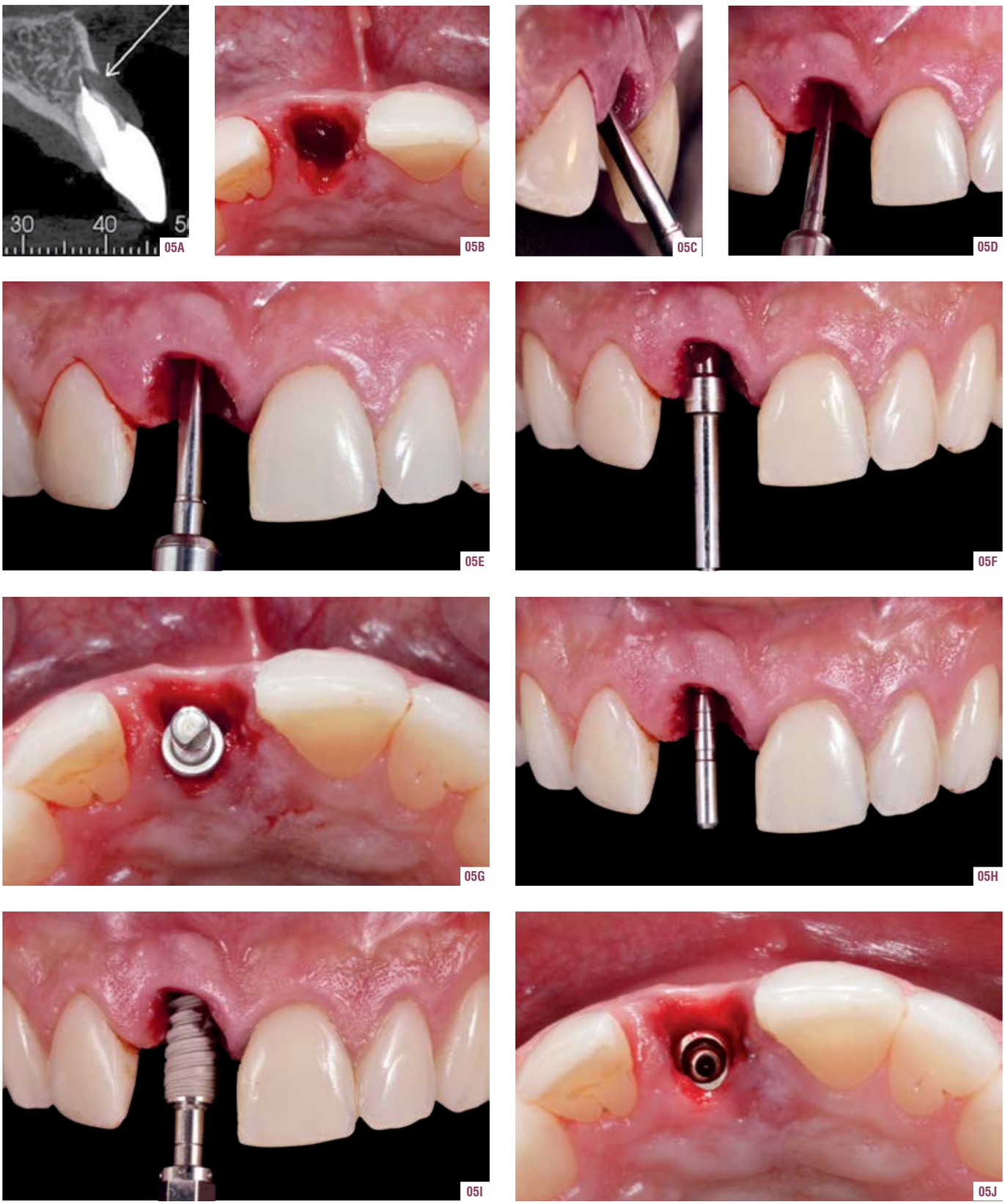

05. A-J – Paciente com comprometimento do dente 11 **(A)**. O dente foi extraído e o alvéolo preparado inicialmente com broca lança com angulação para vestibular **(B-E)**. O leito preparado foi alargado seguindo protocolo semelhante para instalação do implante na posição tridimensional ideal **(F-J)**.

O posicionamento tridimensional ideal do implante em alvéolo se assemelha ao de rebordos edêntulos, podendo sofrer alteração no sentido cérvico-apical (CA) e vestíbulo-lingual (VL) para compensar a remodelação alveolar. Um cuidado especial deve ser tomado quanto à instalação de implantes imediatos em alvéolos de dentes posteriores, principalmente em molares, onde é mais difícil posicionar o implante idealmente em uma área com anatomia usualmente desfavorável e com risco de causar danos às estruturas nobres **(Figuras 06A-G)**.

Em áreas estéticas em que se objetiva obter maior quantidade de tecido na face vestibular, o implante deve ser instalado em uma posição mais para palatina e apical, atentando que, para cada milímetro em que o implante for posicionado para palatina, o implante deve ser introduzido mais um milímetro no alvéolo[18]. Para propiciar uma maior quantidade de formação óssea ao redor do implante e aumentar a estabilidade inicial, o implante deve ser instalado 1 mm apical em relação à crista óssea vestibular[19]. Dessa maneira, considerando que a margem gengival está em uma posição adequada, o implante deve ser instalado 4 mm apicalmente à margem de tecido mole vestibular. Mesmo na presença de um defeito ósseo vestibular ou, na inexistência dessa parede, a posição tridimensional ideal do implante deve ser mantida e os tecidos reconstruídos[18] **(Figuras 07A-C)**.

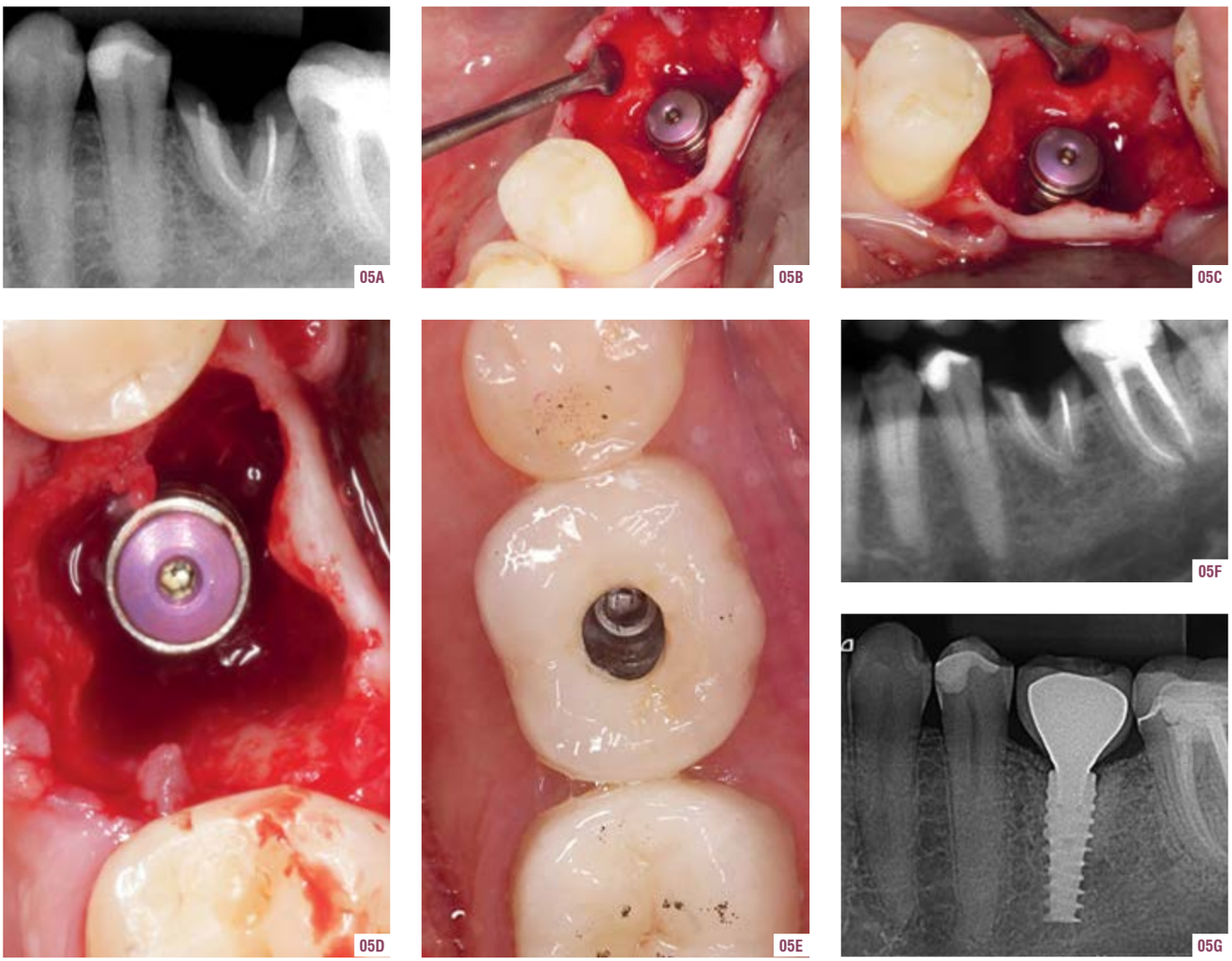

06. A-G – O dente 36 foi extraído e um implante imediato instalado em seu alvéolo na posição tridimensional ideal. Após sua osseointegração, o implante foi reabilitado com uma coroa de porcelana parafusada. Procedimento cirúrgico: Dr. Fausto Frizzera; tratamento restaurador: Dr. Marco Masioli.

07. A-C –Imagens demonstrando o posicionamento tridimensional ideal em alvéolo no sentido MD (superior), VL (centro) e CA (inferior).

Para determinar a posição mais favorável para a instalação de implantes imediatos e estreitos em alvéolos, um estudo em cães foi realizado[19]. Os animais do grupo controle receberam um implante com sua plataforma posicionada ao nível ósseo e no centro do alvéolo, enquanto que os do grupo teste receberam um implante com ancoragem lingual e posicionado 0,8 mm infra-ósseo. Os resultados deste estudo demonstraram que a opção por instalar o implante em uma posição infra-óssea e mais para lingual promovem vantagens biológicas e que uma maior quantidade de espessura e altura óssea pôde ser encontrada após a remodelação óssea alveolar e osseointegração do implante. Além disso, a instalação subcrestal do implante minimiza o risco da exposição de espiras e permite a criação de um perfil de emergência mais adequado[7,9,20].

Para se obter sucesso na instalação de implantes imediatos em alvéolos, o planejamento e o tratamento requerem não só uma avaliação de exames de imagem e realização de procedimentos clínicos com destreza. Nessa técnica cirúrgica, é preciso selecionar corretamente o implante que será instalado dentro do alvéolo. Características individuais do implante, como comprimento, diâmetro, tipo de conexão protética, desenho e forma das roscas irão influenciar no processo de osseointegração, manutenção/reconstrução do tecido ósseo pós-exodontia, posicionamento do implante e estabilidade primária[21].

2.3. SELEÇÃO DO IMPLANTE IDEAL PARA ALVÉOLOS

A instalação de implantes em alvéolos de dentes anteriores íntegros ou com defeito ósseo vestibular foi previamente contraindicada por uma série de autores devido às alterações estéticas que podem surgir com o acompanhamento a longo prazo[3,22,23]. Nos estudos iniciais de instalação de implante e provisório imediato em alvéolo sem defeito ósseo foi verificado que, com o acompanhamento a longo prazo, a recessão da margem vestibular do tecido peri-implantar pode levar ao insucesso do tratamento[1]. A filosofia da década de 90 ditava a instalação de implantes com diâmetro compatível com o tamanho do alvéolo para manter a anatomia do rebordo sem a realização de enxertos ósseos. Em diversas situações, implantes largos eram instalados em contato com a parede óssea vestibular com o intuito de diminuir o *gap* ou espaço entre a superfície do implante e a parede óssea. A ocorrência da migração apical da gengiva relatada nestes estudos está relacionada à limitada espessura tecidual, posicionamento vestibular do implante e à presença de uma deiscência óssea vestibular já que parte da parede óssea alveolar é reabsorvida logo após a exodontia[24] **(Figuras 08A-C)**.

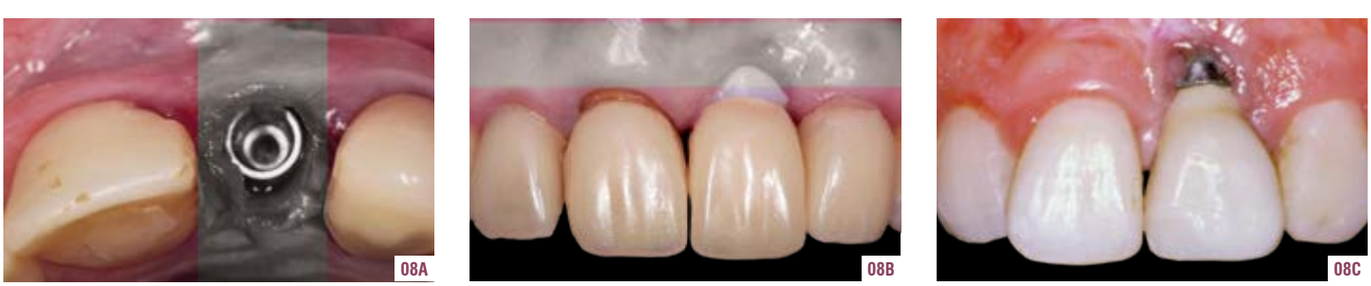

08. A-C – A seleção ou o posicionamento inadequado do implante podem levar a problemas estéticos e funcionais.

2.3.1. DIÂMETRO DO IMPLANTE

O diâmetro do implante influencia na quantidade de osso alveolar ao redor do implante e na aquisição de estabilidade primária no alvéolo[25]. A seleção do diâmetro deve levar em consideração tanto a distância mésio-distal (MD) como VL. Um erro muito comum é a seleção do implante apenas pelo espaço interproximal presente ou pelo dente a ser reabilitado. A distância VL do rebordo e da raiz deve ser considerada para posicionar esse implante distante da tábua óssea vestibular e criar um *gap* entre o osso e o implante de pelo menos 2 mm. Levando em consideração que na região cervical de incisivos centrais a distância VL da raiz é em torno de 6 mm[26] um implante imediato instalado nessa região deve ter seu diâmetro menor ou igual a 4 mm. A distância MD deve ser utilizada apenas como referência se for menor do que a VL.

Implantes imediatos instalados próximo à tábua óssea vestibular apresentaram perda de cerca de 50% desta parede após a cicatrização[27]. Ao comparar a utilização de implantes largos e estreitos foi verificado que nos implantes largos a perda óssea vestibular e lingual foi maior do que nos estreitos[19,20]. Atualmente, os estudos clínicos de remodelação alveolar mostram que mesmo se o alvéolo for enxertado uma pequena perda de volume vestibular, em torno de 1,5 mm, pode ser esperada[28-31].

Dessa maneira, se associarmos à enxertia o posicionamento imediato de um implante estreito distante da parede vestibular, é possível manter osso na superfície vestibular do implante após a sua osseointegração[32-35] (**Figuras 09A-D a 10A-H**). Em um estudo em animais foi realizada a remoção bilateral da raiz distal do quarto pré-molar inferior e um implante estreito foi instalado no alvéolo em contato com a parede óssea lingual, deixando um *gap* de 1-2 mm[32]. No grupo teste, o *gap* foi preenchido com enxerto ósseo e no controle esse espaço não foi enxertado. Os resultados demonstraram que o preenchimento do *gap* com o biomaterial reduziu a perda óssea alveolar, e no grupo teste o osso vestibular apresentava-se espesso e ao nível ou discretamente apical em relação à plataforma do implante (perda de 0,1 ± 0,5 mm). Já no grupo controle, verificou-se um defeito do tipo deiscência na face vestibular (perda de 1,3 ± 0,7 mm) e o osso apresentava-se fino apicalmente.

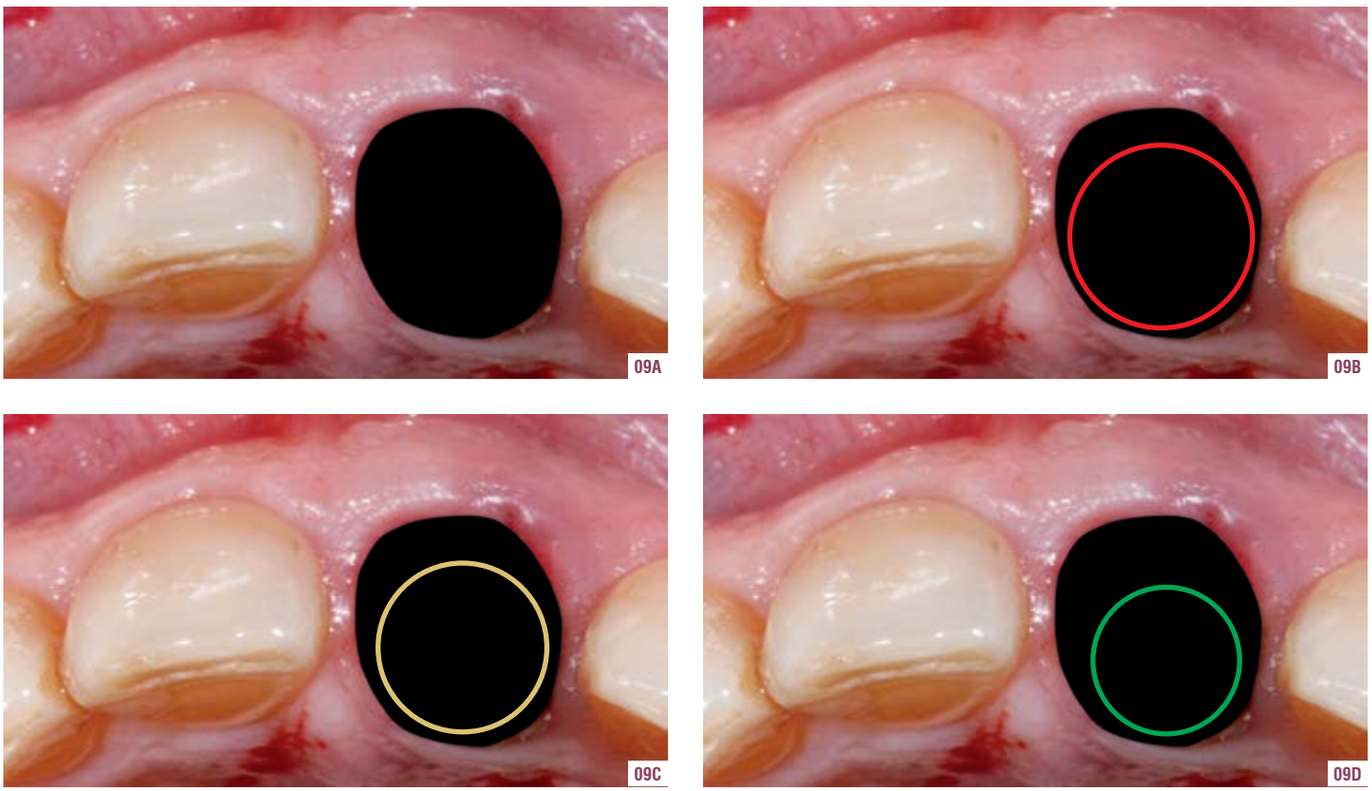

09. A-D – A seleção do diâmetro do implante deve levar em consideração a distância mésio-distal e também vestíbulo-lingual **(A)** para permitir a regeneração ou preservação óssea vestibular. Implantes largos **(B)** não devem ser utilizados em alvéolos de dentes anteriores, estão indicados implantes de diâmetro regular **(C)** ou estreitos **(D)**, a depender da largura vestíbulo-lingual do processo alveolar.

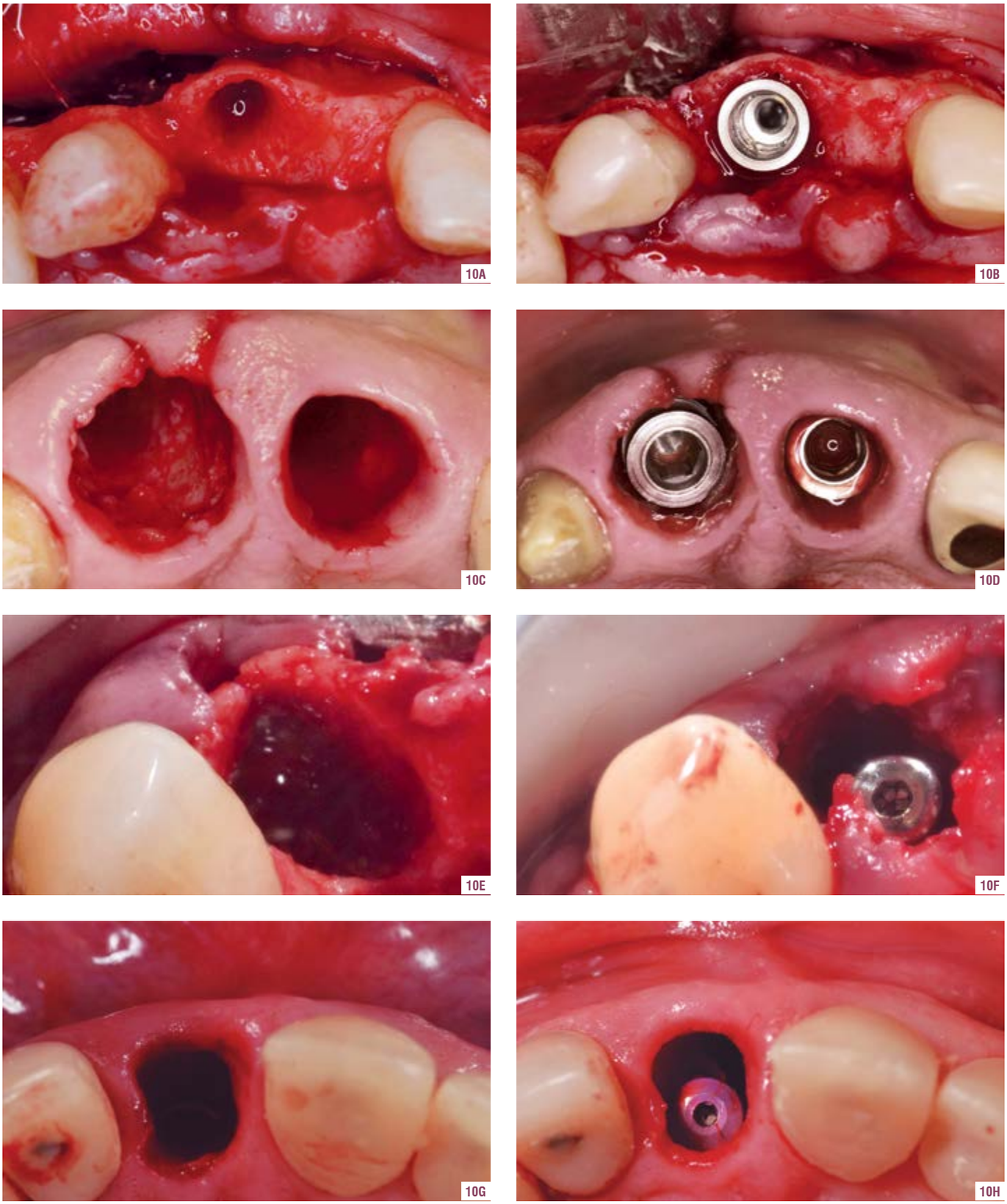

10. A-H – A filosofia antiga para instalação de implantes imediatos visava preencher o alvéolo com o implante **(A-D)**. Já a atual, objetiva manter um espaço mínimo que deve receber um enxerto ósseo no espaço criado **(E-H)**.

2.3.2. COMPRIMENTO DO IMPLANTE

Usualmente, em alvéolos, é necessário utilizar implantes de comprimento maior com o objetivo de buscar ancoragem na parede palatina e apicalmente ao alvéolo[21]. O comprimento radicular é um bom indicador do implante que precisa ser instalado; dentes que apresentam raízes curtas geralmente apresentam maior quantidade de osso apical para travamento do implante e a visualização e instrumentação do alvéolo nessa situação são facilitadas. Em contrapartida, em dentes com raízes muito longas, a técnica cirúrgica pode ser dificultada e a instalação de implantes imediatos ser até inviável, mesmo possuindo uma abundância de osso apicalmente ao alvéolo **(Figuras 11A,B)**. O que ocorre nessas situações é que o comprimento do implante necessário pode não ser disponibilizado pelas empresas e a instalação do implante de maior comprimento seria posicionada muito apicalmente.

Em um estudo clínico de nosso grupo, os implantes (cônicos e estreitos) utilizados em alvéolos de incisivos superiores possuíam comprimento de 13 mm em 79% dos casos, de 11,5 mm em 4% e de 15 mm em 17% dos casos, sendo que todos apresentaram estabilidade primária suficiente para a instalação de um provisório imediato, possuindo em média valores superiores a 50 Ncm[36]. A estabilidade primária obtida no momento da instalação do implante é influenciada por uma série de fatores, e o paciente deve ser orientado em relação aos possíveis tipos de tratamento que pode receber a depender desse travamento (**Figuras 12A-F a 13A-I**).

11. A,B – Raízes muito longas podem dificultar ou até inviabilizar a instalação imediata do implante.

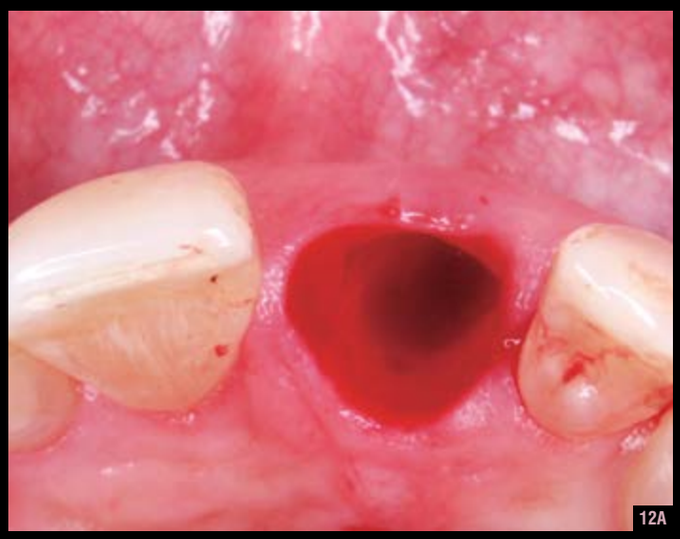

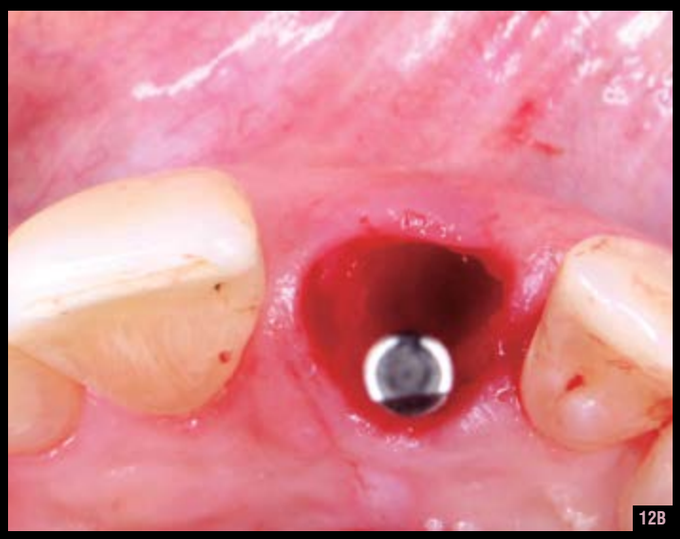

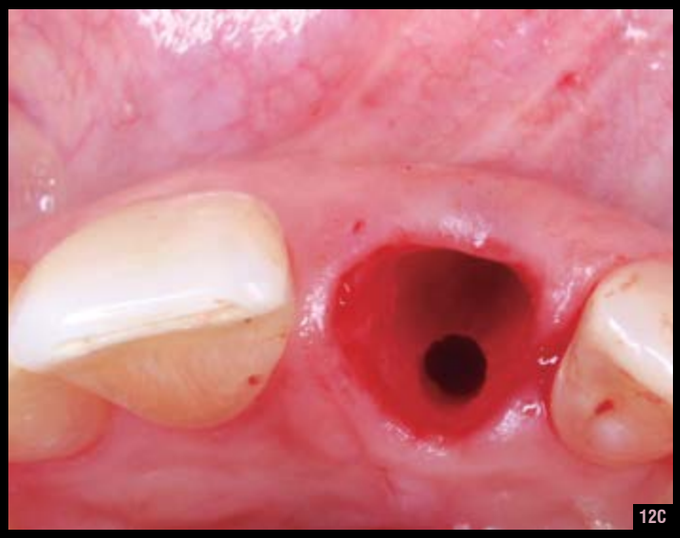

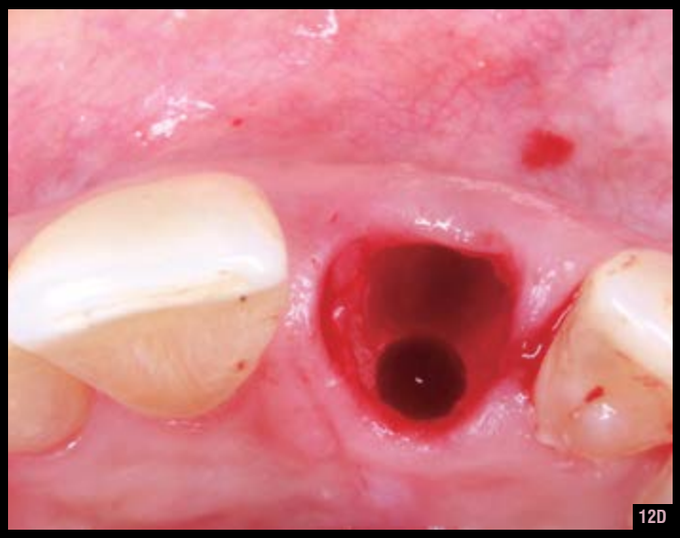

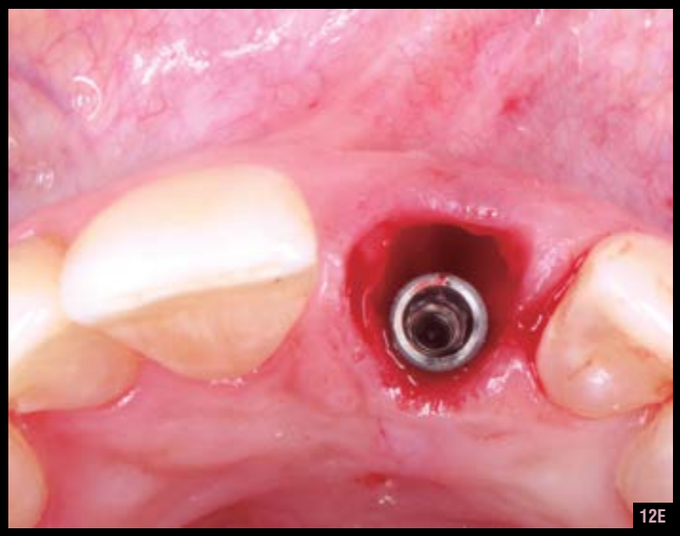

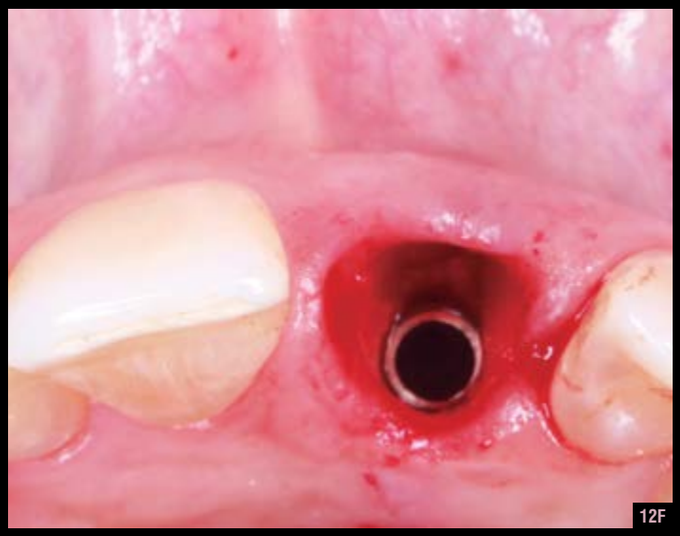

12. A-F – A perfuração sequencial do alvéolo **(A-D)** e a instalação do implante devem ser realizadas com cautela pois o implante pode ser vestibularizado **(E)**. Caso esse alteração ocorra é necessário reposicionar o implante **(F)**. Paciente operada pela Dra. Betina Malacarne no curso de Especialização em Implantodontia da ABO-ES sob orientação do prof. Fausto Frizzera

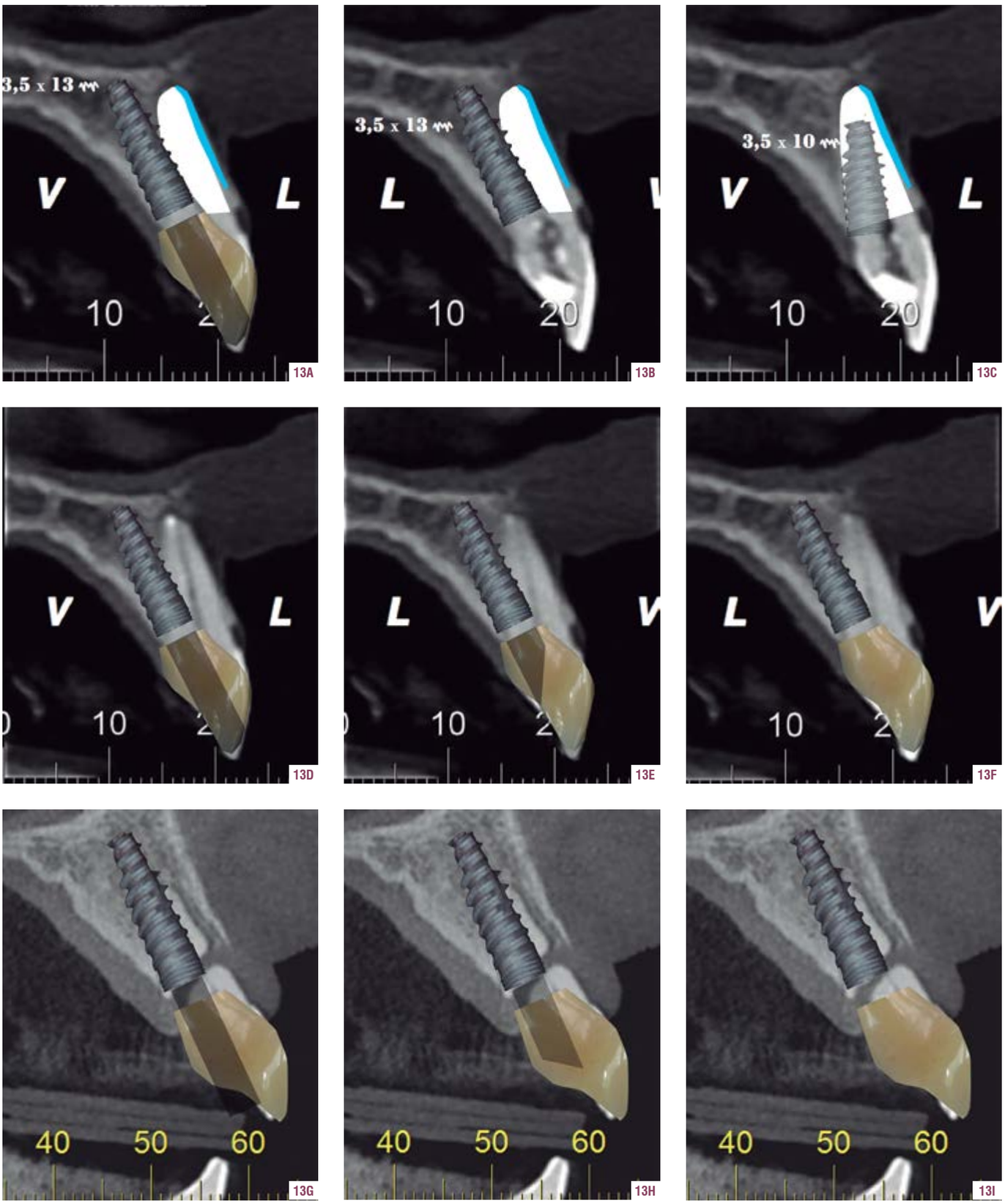

13. A-I – Diante da necessidade da remoção de um dente na região anterior podemos seguir tratamentos distintos, o que dependerá da estabilidade primária obtida. As perfurações devem ser realizadas para verificar se é possível instalar o implante na posição tridimensional ideal. Se possível e o implante apresentar travamento superior a 32 Ncm, pode-se instalar um provisório imediato fixo ao implante **(A)**; caso contrário o implante não deve receber nenhum tipo de fixação e o provisório imediato deve ser fixo aos dentes adjacentes ou a algum tipo de dispositivo **(B)**. Se não for possível instalar o implante na posição tridimensional ideal ou desejada (com emergência para confecção de uma prótese do tipo parafusada), deve-se optar pela preservação alveolar e posterior implantação **(C)**. Com o exame tomográfico é possível inferir se o tipo de fixação protética que o implante pode assumir após a sua instalação será cimentada **(D-F)** ou parafusada **(G-I)**.

2.3.3. FORMA DO IMPLANTE

A anatomia do implante utilizado em alvéolos é importante para aumentar a estabilidade durante sua instalação e manutenção do posicionamento do implante após a criação do leito cirúrgico. O desenho ou o projeto do implante utilizado em alvéolos deve permitir seu maior travamento nas paredes ósseas do rebordo[21]. O leito cirúrgico deve ser subinstrumentado com uma diferença maior que 0,5 mm entre o diâmetro da última broca utilizada e do implante[37] **(Figuras 14A-F)**. No leito criado, um implante cônico é preferido pois apresenta maior estabilidade inicial quando comparado a implantes cilíndricos em regiões de menor quantidade e densidade óssea[38,39]. Foi realizado um ensaio clínico controlado de boca dividida onde de um lado foi instalado um



14. A-F – Para obter maior travamento do implante é necessário subinstrumentar o leito receptor e utilizar implantes com geometria cônica.

implante cilíndrico e do outro, com o mesmo protocolo cirúrgico, um implante cônico[40]. Ambos os implantes receberam carga imediata e os resultados desse estudo demonstraram que além da maior estabilidade primária obtida com os implantes cônicos, a perda óssea interproximal após 3 meses foi menor.

Com o objetivo de avaliar os três tipos de conexão protética (externa, interna e cone morse) e sua influência na remodelação óssea após a exodontia e instalação de um implante imediato e de um cicatrizador, foi realizado um estudo em cães[7]. Os resultados do estudo demonstraram que tanto a altura óssea quanto o contato osso-implante (BIC) são favorecidos ao se optar por um implante com conexão do tipo cone morse associado ao conceito de plataforma reduzida.

Um grande cuidado deve ser tomado quanto ao tipo de plataforma e rosca do implante e subinstrumentação da parte cervical do alvéolo, pois devido a esses fatores o implante pode ser erroneamente direcionado para vestibular durante sua inserção **(Figura 15)**. A avaliação do posicionamento de implantes instalados em alvéolos de cadáveres humanos demonstrou que implantes com roscas quadradas compactantes possuem uma maior tendência de serem vestibularizados em comparação aos implantes com roscas cortantes em forma de V[41]. Nesse estudo foi verificado que, nos implantes com roscas compactantes, a migração vestibular após o preparo do leito cirúrgico foi maior do que 1 mm em 63,6% dos alvéolos e que a migração vestibular era aproximadamente 0,6 mm maior do que os implantes com roscas cortantes. Uma das vantagens do implante com roscas compactantes é o seu maior travamento, para reduzir o risco de vestibularizar o implante é possível utilizar implantes hibrídos. Estes apresentam em sua metade coronal roscas compactantes e na apical roscas cortantes.

Uma alternativa para reduzir o risco de posicionamento inadequado do implante em alvéolo é pela realização de uma cirurgia guiada. O guia prototipado para esse tipo de procedimento reduz o risco de erros durante a perfuração para instalação do implante. A inserção do implante pode ser realizada através do guia cirúrgico ou à mão livre **(Figuras 16A-K)**. Cirurgiões mais experientes normalmente preferem inserir o implante sem um guia cirúrgico em posição, pois é possível apoiar com maior firmeza a cabeça do contra-ângulo e evitar com que o implante seja vestibularizado. Diminuir essa alteração da posição do implante é de suma importância, já que implantes vestibularizados apresentam 3 vezes mais recessão do que implantes palatinizados[42]. Recomendamos que os 5 mm iniciais da parede palatina do alvéolo sejam instrumentados com uma broca de diâmetro ligeiramente inferior ao diâmetro do implante que será utilizado.

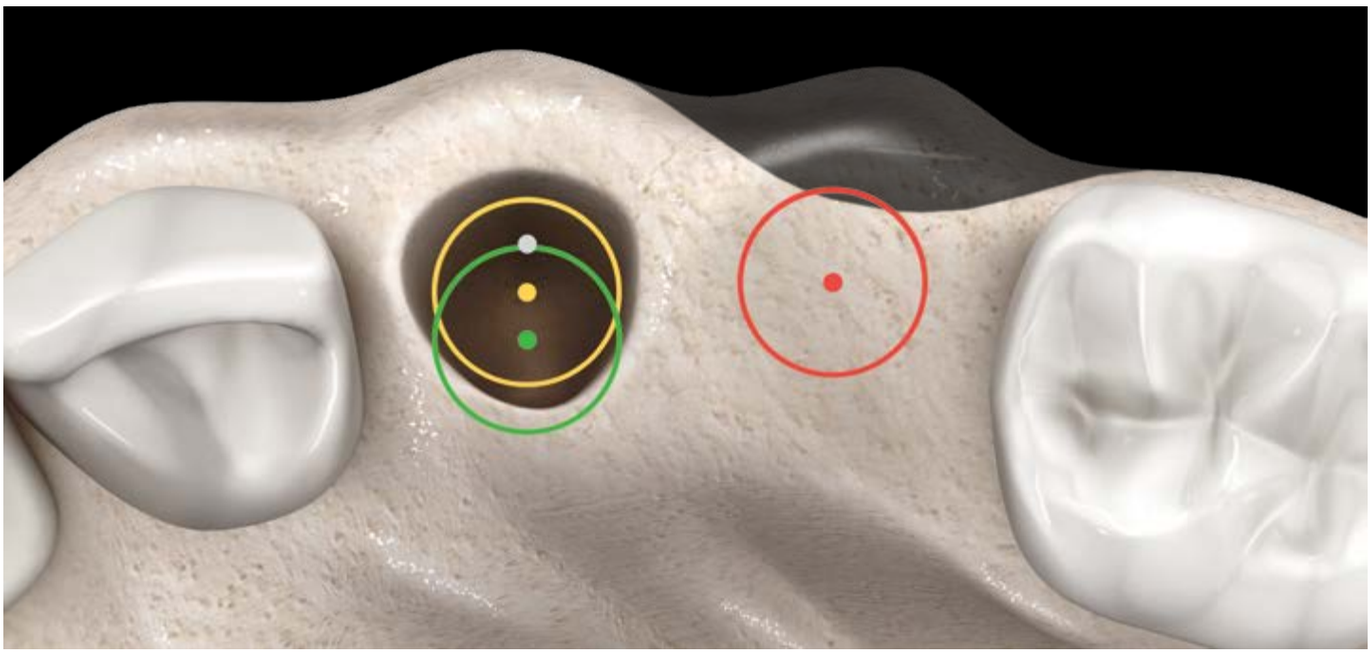

15. Existe uma tendência do implante ser vestibularizado durante sua inserção no leito preparado. Para compensar essa mudança de posicionamento a perfuração do leito receptor é discretamente mais para palatina.

ISBN 978-85-480-0020-1

9 788548 000201

www.napoleaoeditora.com.br