URGÊNCIAS ODONTOLÓGICAS

Organizadoras

Aline Araujo Sampaio

Francisca Daniele Jardilino



NAPOLEÃO-QUINTESSENCE
DEGUSTAÇÃO
CORTESIA DO AUTOR

NAPOLEÃO editora

QUINTESSENCE PUBLISHING BRASIL

01 Conhecendo o Paciente:
Anamnese, Exame Físico, Exames de Imagem
12

02 Cuidados no Manejo Clínico Odontológico de Urgência dos Pacientes com Condições Sistêmicas Especiais
36

03 Urgências em Estomatologia
50

04 Urgências Endodônticas
62

05 Urgências em Traumatismos Dentários
76

06 Urgências em Periodontia
94

SUMÁRIO

07 **Urgências em Dentística**
106

08 **Urgências em Cirurgia**
118

09 **Urgências em Prótese Dentária**
128

10 **Urgências em Implantodontia**
138

11 **Urgências em Ortodontia**
160

12 **Urgências em Disfunção Temporomandibular e Dor Orofacial**
168

Conhecendo o Paciente: Anamnese, Exame Físico, Exames de Imagem

Ana Cristina Borges de Oliveira
Adriele Freitas Neiva Lessa
Maurício Augusto Aquino de Castro
Camila Rodrigues Verly

ANAMNESE

A anamnese é a parte mais importante do exame clínico, envolvendo o núcleo da relação profissional-paciente. Quando bem executada orienta de forma correta o diagnóstico e a elaboração do plano de tratamento.

A anamnese é iniciada com a coleta de dados pessoais, como nome, data de nascimento, idade, sexo, raça, profissão, estado civil, procedência, endereços, telefones de contato e e-mail. Todas essas informações podem ser úteis para o diagnóstico. Algumas doenças como, por exemplo, a anemia falciforme, são predominantes em pacientes negros. Adicionalmente, é importante saber como o paciente gosta de ser chamado, estabelecendo-se assim uma relação de respeito e confiança.

O próximo passo é saber a queixa principal do paciente, ou seja, o motivo que o levou à procura de auxílio profissional. É importante que neste momento seja registrado com as próprias palavras do paciente. A queixa principal normalmente é o sintoma ou sinal-chave para o diagnóstico. É válido salientar a diferença entre sinal e sintoma. Sinal é aquilo que pode ser percebido por outra pessoa sem o relato ou

Atenção

Em pacientes com histórico de infarto agudo do miocárdio há menos de seis meses, recomenda-se adiar as consultas eletivas, uma vez que o índice de recidiva, como reinfarto ou morte súbita, é alto nesse período.

Pacientes em Tratamento Oncológico

O tratamento oncológico é dividido em cirurgia, quimioterapia, imunoterapia, hormonioterapia, terapia alvo e radioterapia. Estes tratamentos podem resultar em efeitos adversos ou sequelas para os pacientes. Será abordado nesse capítulo o câncer na região de cabeça e pescoço (CCP). Os cuidados com estes indivíduos variam de acordo com o tipo de doença, com o tipo de tratamento e com o prognóstico médico.

Anteriormente ao tratamento radioterápico, o papel do cirurgião-dentista é na adequação do meio bucal e eliminação de focos infecciosos. Atentar-se principalmente para anemia, desidratação, caquexia e disfagia causada pelo tumor.

Exames Laboratoriais Pré-Operatórios Importantes para Procedimentos Invasivos

• Hemograma.

• Coagulograma.

Cuidados Operatórios

• Trabalhar com a cadeira moderadamente reclinada devido ao risco de engasgo e tosse, comuns nestes pacientes devido à disfagia.

• Durante o tratamento oncológico de uma maneira geral, atentar-se aos períodos de imunossupressão dos pacientes.

• Discutir o caso com o médico, principalmente quando o paciente se encontra sob quimioterapia, devido ao período de Nadir (período que representa as menores contagens das células do sangue).

• Pós radioterapia, deve-se evitar procedimentos invasivos como extração dentária. Porém, quando necessária, é importante interagir com o médico oncologista e o paciente para alcançar o melhor planejamento terapêutico possível.

• A técnica cirúrgica deverá, se possível, ser atraumática, incluindo a regularização do rebordo alveolar, evitando futura exposição óssea e desenvolvimento de osteorradionecrose (ORN).

• Um controle pós-operatório rigoroso é essencial para verificar a cicatrização cirúrgica.

Terapêutica Medicamentosa

• Para diminuir a probabilidade de ORN frente a procedimentos invasivos podem ser administrados fármacos e outras terapias adjuvantes como o oxigênio hiperbárico (HBO), plasma rico em plaquetas (PRP) e antibioticoterapia. Após instalado o uso dessas terapias, pode ser indicado pentoxifilina e tocoferol e debridamento cirúrgico.

• A terapia fotodinâmica antimicrobiana e a fotobiomodulação emergem como terapias auxiliares no tratamento da ORN e osteonecrose medicamentosa dos maxilares.

• Pacientes oncológicos podem fazer uso de bifosfonatos, antirreabsortivos e antiangiogênicos apresentando risco de desenvolvimento de osteonecrose medicamentosa. A suspensão desta medicação previamente à extração dentária deve ser feita em concordância com o oncologista e mantida até o completo fechamento da ferida operatória.

Atenção

Uma das principais e mais graves sequelas dos pacientes irradiados na região de cabeça e pescoço é a ORN, que é definida como uma exposição óssea através de uma abertura na pele ou mucosa. Persiste como uma ferida que não se cura por três meses ou mais, devido à deficiência de remodelação e cicatrização do osso exposto, impossibilitando a reabilitação oral e melhora da morbidade.

O diagnóstico baseia-se, principalmente, no exame clínico que revela a presença de osso exposto cronicamente. O exame radiográfico pode mostrar diminuição da densidade óssea, vários graus de osteólise, sequestro e até fraturas patológicas.

Procedimentos invasivos, como extrações dentárias, têm sido descritos como fatores de risco para a ORN, bem como para a osteonecrose medicamentosa dos maxilares.

A osteonecrose dos maxilares está relacionada à administração de drogas, incluindo os bisfosfonatos (ex: Zometa®), os medicamentos antirreabsortivos (ex: Denosumab) e drogas antiangiogênicas (Bevacizumab). A lista desses medicamentos é grande e a forma de administração por via sistêmica potencializa os riscos e o seu uso se estende não apenas para pacientes com metástase óssea e mieloma múltiplo, mas também para pacientes com outras patologias ósseas, como osteoporose, osteogênese imperfeita e doença de Paget.

O risco para ORN dos maxilares existe para pacientes que foram submetidos à radioterapia (RT) na região de cabeça e pescoço. Pacientes que realizaram RT na próstata ou mama, por exemplo, não teriam risco. Contudo, se esses pacientes apresentarem metástase óssea, provavelmente estarão fazendo uso de bisfosfonatos e, neste caso, implicaria em risco para osteonecrose medicamentosa dos maxilares.

Pacientes com Doenças Renais Crônicas

A insuficiência renal crônica é decorrente de um declínio bilateral, progressivo e irreversível no número total de néfrons funcionais, com perda da capacidade excretória renal.

Exames Laboratoriais Pré-operatórios Importantes

- Ureia.
- Creatinina.
- Potássio.

A National Kidney Foundation (EUA) publicou diretrizes para auxiliar o atendimento clínico de pacientes com insuficiência renal crônica, baseadas na presença de afecções renais e na taxa de filtração glomerular (TFG).

Urgências em Estomatologia

Felipe Paiva Fonseca
Ricardo Santiago Gomez
Eduardo Morato de Oliveira
Marina Vargas de Figueiredo Ribeiro

Lesões Traumáticas na Mucosa Oral

Úlceras traumáticas usualmente são lesões solitárias e costumam ter o contorno regular e bem definido, apesar de poderem apresentar diferentes tamanhos.

Característica Clínica

• Áreas de ulceração superficial com bordas eritematosas por vezes recobertas por uma membrana fibrinopurulenta removível, central e amarelada.

• Lesão sem bordas endurecidas, como ocorre com o carcinoma de células escamosas.

Figura 1A) Úlcera traumática associada a implante dentário.

Figura 1B) Remoção da causa e regressão da úlcera traumática.

Causas

Trauma durante a alimentação e escovação.

Trauma durante tratamentos odontológicos.

Trauma associado ao uso de aparelho ortodôntico, implantes ou prótese dentária removível.

Queimadura térmica ou química.

Diagnóstico

Anamnese e exame clínico são usualmente suficientes para o diagnóstico.

Diagnósticos Diferenciais

Herpes, manifestações orais de um quadro anêmico, reações de hipersensibilidade por medicamentos, sífilis, carcinoma de células escamosas, dentre outros.

Tratamento

Remoção dos fatores traumáticos.

Orientação ao paciente.

Terapêutica Medicamentosa

Não costuma ser indicada. Em raras situações, a terapia medicamentosa visa à analgesia para alívio da dor.

Anti-inflamatório

Acetonido de triamcinolona – Pomada (10 g).

Aplicar uma pequena quantidade sobre a úlcera, de forma a criar uma camada fina e protetora de contato com agentes traumáticos.

A pomada deve ser aplicada ao longo do dia, após as refeições, e à noite, até a remissão dos sintomas.

Atenção

As lesões traumáticas tendem a desaparecer após remoção do fator irritante dentro de 10 a 14 dias.

Em caso de dúvida diagnóstica, a biópsia incisional está recomendada para descartar outras lesões que podem simular o aspecto clínico da úlcera traumática.

Urgências Endodônticas

Célia Regina Moreira Lanza

Maurício Augusto Aquino de Castro

Maria Clara Gonçalves Silva

As pulpites irreversíveis e a necrose pulpar com ou sem envolvimento periapical (abscesso apical agudo e pericementite, respectivamente) são condições dolorosas que geralmente requerem intervenção de urgência, pois apresentam dor espontânea de difícil controle medicamentoso. É importante, entretanto, diferenciar das condições pulpares reversíveis para estabelecer o tratamento adequado para cada situação clínica.

Pulpite Reversível

Inflamação do tecido pulpar susceptível de recuperação para o estado de saúde, causada por injúrias de natureza mecânica, térmica, química e bacteriana.

Características Clínicas

• Dor de curta duração provocada pela mastigação, alimentos doces, frio, às vezes pelo calor, cessando depois de removido o estímulo.

• Ausência de sensibilidade à percussão.

• Ausência de mobilidade dentária e de alterações nos tecidos moles adjacentes.

Causas

Cárie; restaurações insatisfatórias, profundas ou recentes; dente com trinca coronária ou parafunção.

Aspectos Radiográficos

• Na radiografia podem ser identificadas restaurações profundas ou cárie próxima da polpa.

• Pode não haver nenhuma alteração na aparência radiográfica do dente afetado, especialmente quando a causa envolvida se relaciona com injúria térmica ou mecânica. Com o avanço da condição, pode ser percebido um aumento no espaço do ligamento periodontal.

Testes para Diagnóstico

Resposta dolorosa positiva aos testes de sensibilidade térmica (frio), com regressão após remoção do estímulo.

Resposta dolorosa positiva em níveis mais baixos de corrente elétrica do que um dente saudável.

Há casos em que o teste de percussão é positivo.

Resposta dolorosa negativa ao teste de palpação.

Diagnóstico Diferencial

Pericementite; hipersensibilidade dentinária; pulpite irreversível sintomática; sinusopatia (quando a dor dos seios nasais inflamados é referida em dentes superiores posteriores).

Tratamento

Remoção conservadora do fator irritante (cárie ou restauração insatisfatória), com proteção do complexo dentino-pulpar em cavidades profundas e selamento coronário.

Ajuste oclusal, com especial atenção para restaurações recentes.

Terapêutica Medicamentosa

Na maioria das vezes não é necessária, pois o tratamento conservador do dente sintomático regride o desconforto. Entretanto, analgésicos podem ser usados, se necessário.

Analgésicos

Dipirona sódica (500mg)

1 comprimido de 6/6 horas pelo período máximo de 24 horas.

OU

Paracetamol (750mg).

1 comprimido de 6/6 horas pelo período máximo de 24 horas.

Atenção

É importante a remoção do estímulo doloroso pois desta forma evita-se a evolução da inflamação pulpar para a condição irreversível.

Pulpite Irreversível

Inflamação aguda de tecido pulpar, não susceptível à recuperação para o estado de saúde.

Características Clínicas

• Estágio Inicial: Dor espontânea ou intermitente, aguda, localizada, prolongada e exacerbada por estímulos térmicos.

• Estágio Avançado: Dor espontânea contínua, intensa, difusa, exacerbada pelo calor e aliviada pelo frio.

Fratura Coronorradicular

Fratura que envolve esmalte, dentina, cemento, com ou sem exposição pulpar. Pode ocorrer no sentido axial ou horizontal. Dependendo da extensão e do sentido da fratura pode apresentar alterações inflamatórias na polpa e nos ligamentos periodontais.

Características Clínicas

• Fratura coronária estendendo-se abaixo da margem gengival.

• Dor durante a mastigação e ao teste de percussão.

• Mobilidade do fragmento dentário.

Características Radiográficas

• A extensão apical da fratura geralmente não é visível na radiografia. No entanto, a linha de fratura envolvendo a porção coronária ultrapassa a junção amelocementária.

• Pode ser necessário realizar mais de uma tomada radiográfica, com variação na angulação vertical, para detecção, localização e visualização de toda a extensão da fratura.

Tratamento

Fraturas sem comprometimento pulpar: Remoção do fragmento solto; as bordas ásperas devem ser alisadas com instrumentos manuais ou brocas; o remanescente da coroa deverá ser coberto com material restaurador provisório ou deve ser confeccionada uma coroa provisória.

Fraturas com comprometimento pulpar: Remoção do fragmento solto; pulpectomia e aplicação de medicação intracanal que deverá ser recoberta com material restaurador provisório ou uma coroa provisória.

Dependendo do nível gengival poderá ser necessário uma gengivectomia ou osteotomia para acesso às margens da fratura no dente.

A extrusão ortodôntica do remanescente radicular pode ser uma opção de tratamento quando há tamanho suficiente para suportar posterior restauração com pino e coroa.

A extração do dente com implante imediato ou planejado ou prótese fixa convencional pode ser a forma de tratamento em casos de fratura coronorradicular com severa extensão apical.

Figura 2) Imagem radiográfica periapical de fratura coronorradicular em dente decíduo (61) decorrente de traumatismo.

Atenção

O prognóstico do dente deve ser considerado de acordo com a extensão da fratura e o nível subgengival. Em alguns casos, a remoção do fragmento dentário pode ser realizada como tratamento de urgência até que um plano de tratamento definitivo seja elaborado.

Monitoramento

Acompanhamento clínico e radiográfico após 6-8 semanas e 1 ano.

FRATURA RADICULAR

Ruptura envolvendo dentina, cemento e polpa. Pode ser horizontal, vertical ou oblíqua.

Características Clínicas

- Mobilidade (apenas do dente afetado ou em bloco quando há, também, fratura do processo alveolar).
- Dor durante a mastigação e ao teste de percussão.
- Teste de sensibilidade pode ser negativo inicialmente, indicando dano neural transitório ou permanente.
- Ligeiro deslocamento da coroa associada ao trauma.
- Pode ser observado sangramento no sulco gengival.

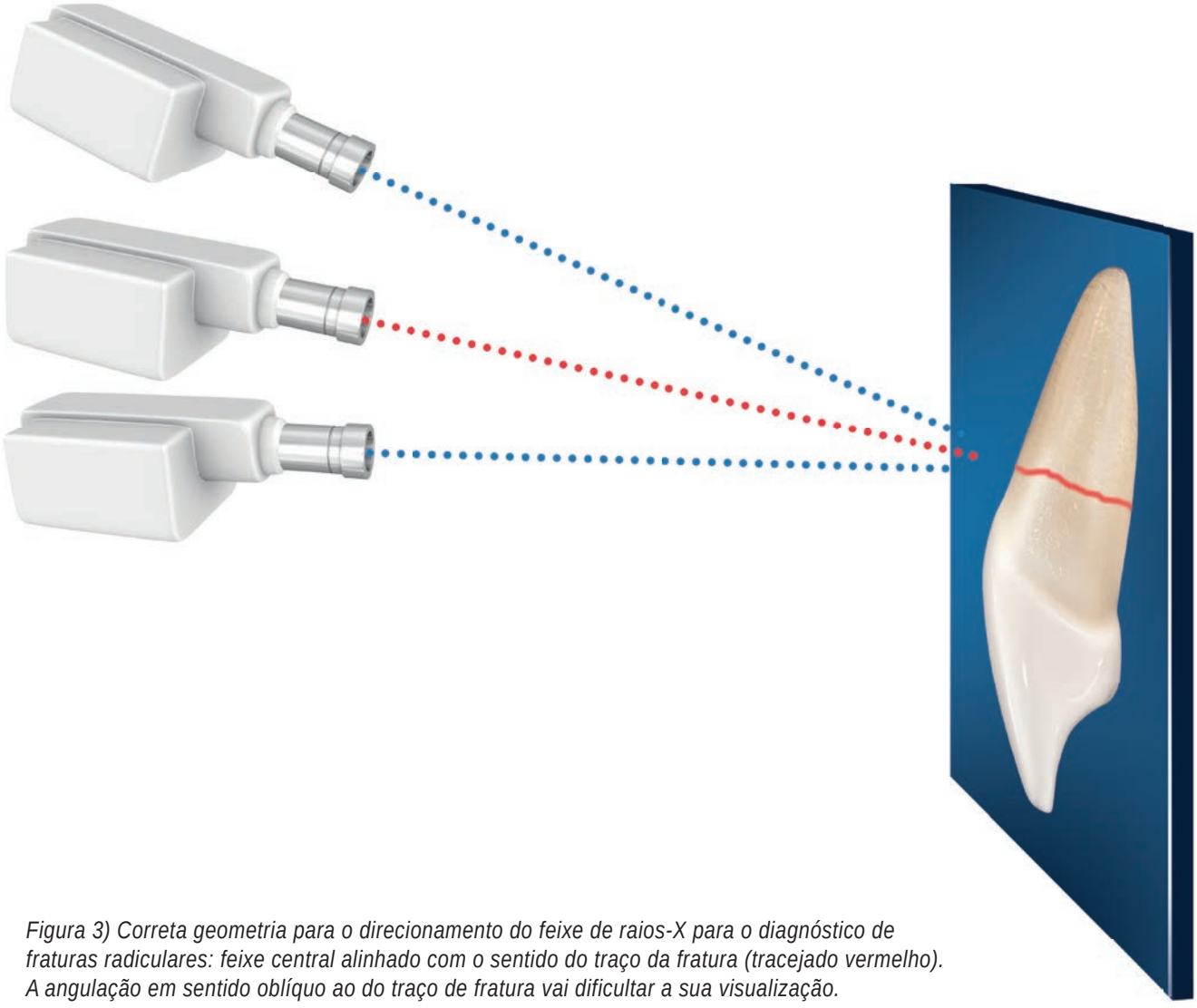

Figura 3) Correta geometria para o direcionamento do feixe de raios-X para o diagnóstico de fraturas radiculares: feixe central alinhado com o sentido do traço da fratura (tracejado vermelho). A angulação em sentido oblíquo ao do traço de fratura vai dificultar a sua visualização.

Lesões Endo-Perio

Comunicação patológica entre os tecidos periodontais e pulpares de um dente, que pode ocorrer de forma aguda ou crônica. Tais lesões podem ser classificadas de acordo com o defeito da raiz. Caso haja um defeito da raiz este pode ser caracterizado como: fraturas ou trincas, perfuração da câmara pulpar ou canal radicular, ou reabsorção externa. Já as lesões endo-perio sem defeito de raiz em pacientes com periodontite podem ser classificadas como:

- **Categoria 1** – bolsa periodontal profunda e estreita em 1 superfície do dente;
- **Categoria 2** – bolsa periodontal profunda e larga em 1 superfície do dente;
- **Categoria 3** – bolsa periodontal profunda em mais de 1 superfície do dente. As mesmas categorias são consideradas para pacientes sem periodontite.

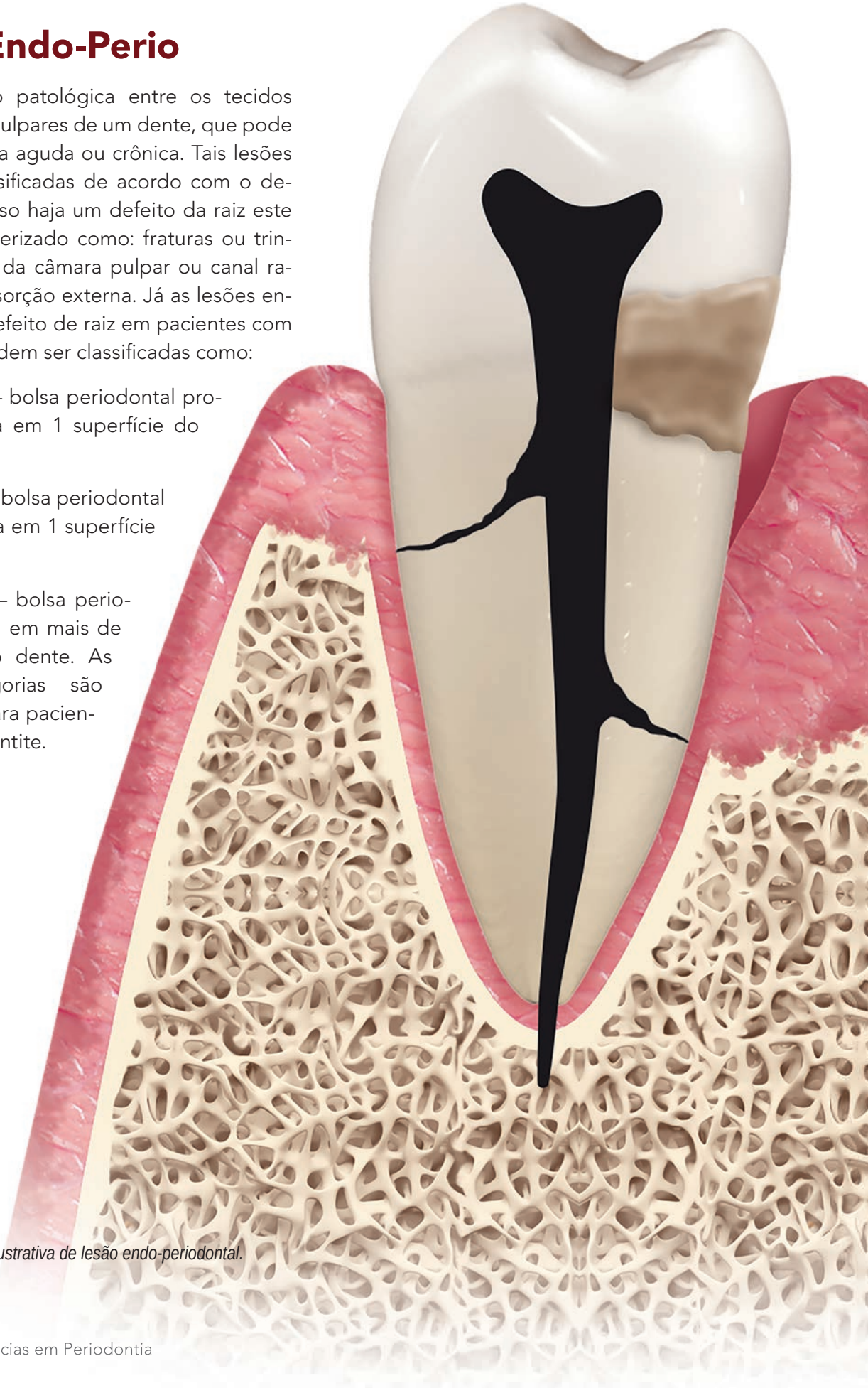

Figura 5) Imagem ilustrativa de lesão endo-periodontal.

Alveolite seca

Características clínicas

• Dor moderada a intensa, contínua, pulsátil, e quase sempre é irradiada para a orelha do paciente.

• Ausência de sinais de infecção como febre, edema e eritema.

• Alvéolo dentário vazio, ou com a presença parcial de coágulo e algumas superfícies ósseas expostas.

• Desenvolve-se no terceiro ou quarto dia após a extração dentária.

• Paciente relata gosto desagradável.

Causa

Retardo do processo de cicatrização não associada à infecção.

Aspecto Radiográfico

Em estágios avançados pode-se detectar áreas de rarefação óssea.

Diagnóstico Diferencial

Alveolite purulenta, osteonecrose induzida por radioterapia ou por medicamentos, displasia cemento-óssea.

Tratamento

Anestesia por meio de bloqueio regional, irrigação com soro estéril, curetagem e aspiração cuidadosa do alvéolo; nova irrigação com soro estéril, seguida de irrigação com solução de digluconato de clorexidina a 0,12%, não suturar.

Prescrever analgésico.

Reavaliar em 48h e acompanhar o processo cicatricial.

Orientações ao paciente

• Alimentação fria, líquida ou pastosa, e hiperproteica.

• Evitar bochechos nas primeiras 24 horas.

• Limpar a região cirúrgica delicadamente com solução de digluconato de clorexidina a 0,12% a cada 12 horas para evitar acúmulo de biofilme.

• Evitar esforço físico e exposição solar prolongada por pelo menos 3 dias.

Terapêutica Medicamentosa

Analgésico

Dipirona sódica (500mg a 1g)

1 comprimido de 4/4 horas durante 24 horas.

OU

Paracetamol (750mg)

1 comprimido de 6/6 horas enquanto houver dor

Antisséptico

Digluconato de Clorexidina (0,12%)

Lavar a boca cuidadosamente 2x ao dia por no máximo 21 dias.

Atenção

Nos casos persistentes deve-se aplicar curativo medicamentoso dentro do alvéolo. A pasta deverá ser manipulada em farmácia.

Receita da pasta:

• Metronidazol (10%).

• Lidocaína (2%).

• Essência de menta.

• Lanolina ou carboximetilcelulose.

Técnica de Reparo

• Para dentes soltos, avaliar a linha de união entre o dente de estoque e a prótese, e caso o dente esteja íntegro e possa ser reutilizado, deve-se criar retenções no dente de estoque e na base e fazer a união com resina acrílica autopolimerizável da cor ideal ao local.

• Para fratura do dente, é indicado fazer a remoção do fragmento que ficou unido e fazer o reparo com um novo dente de estoque, com formato e cor compatíveis com os dentes utilizados na prótese e a união com resina acrílica autopolimerizável da cor ideal ao local.

• Ao realizar desgastes e inserir a resina acrílica durante o reparo, é importante tentar preservar ao máximo o contorno da gengiva artificial para evitar diferenças perceptíveis de tonalidades de resina em áreas visíveis e manter a estética da prótese.

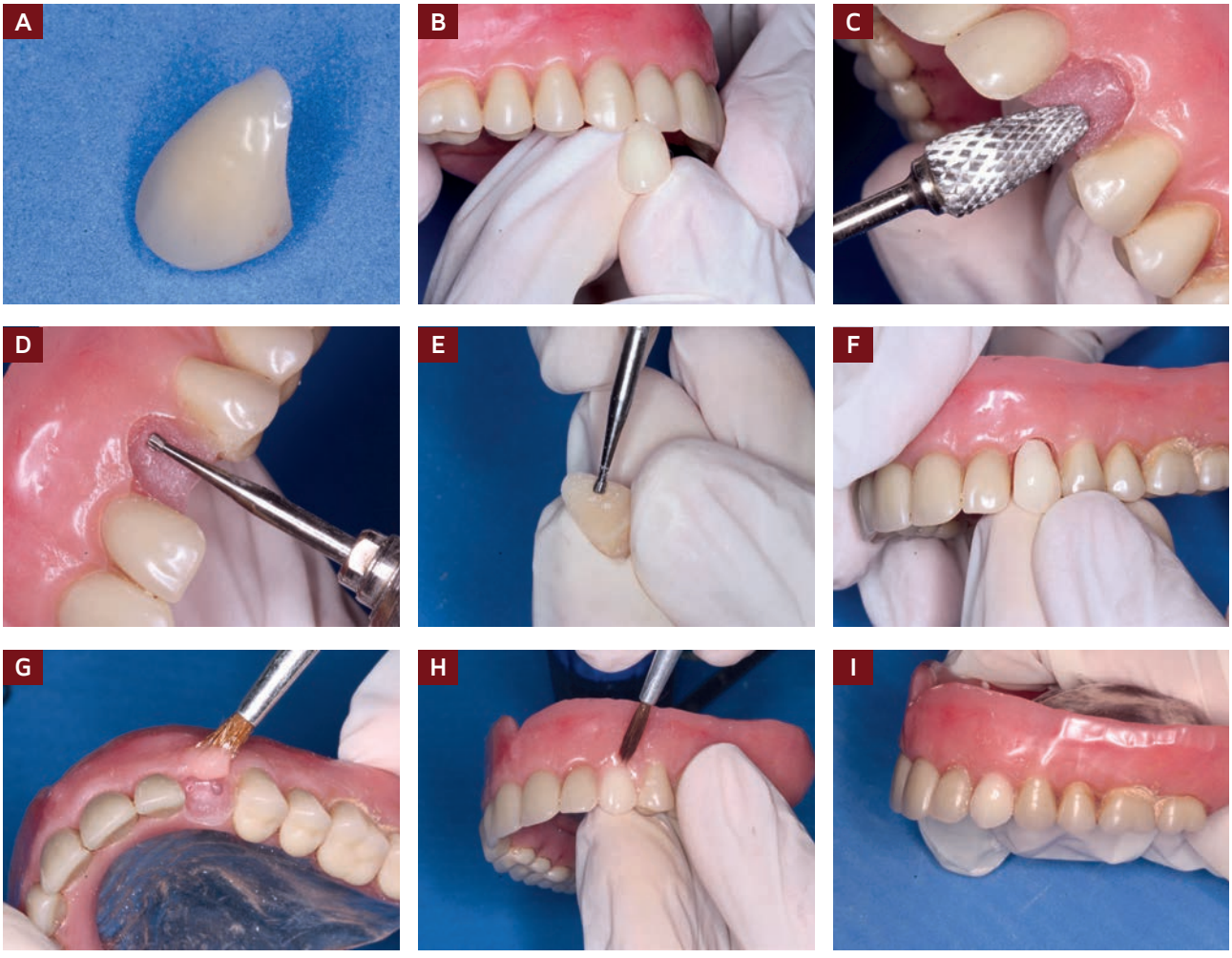

Figuras 1A) Dente de estoque solto; B) Seleção do dente de estoque para reposição (avaliar cor e forma); C) Preparo da prótese total (PT) com brocas para remoção de resto de material; D) Preparo de pontos de retenção adicionais na resina acrílica; E) Confecção de retenções adicionais no dente de estoque; F) Prova da adaptação do dente de estoque na PT; G) Aplicação da resina acrílica autopolimerizável na PT; H) Colocação do dente de estoque em posição; I) Reparo finalizado após polimerização da resina acrílica, acabamento e polimento da área de união.

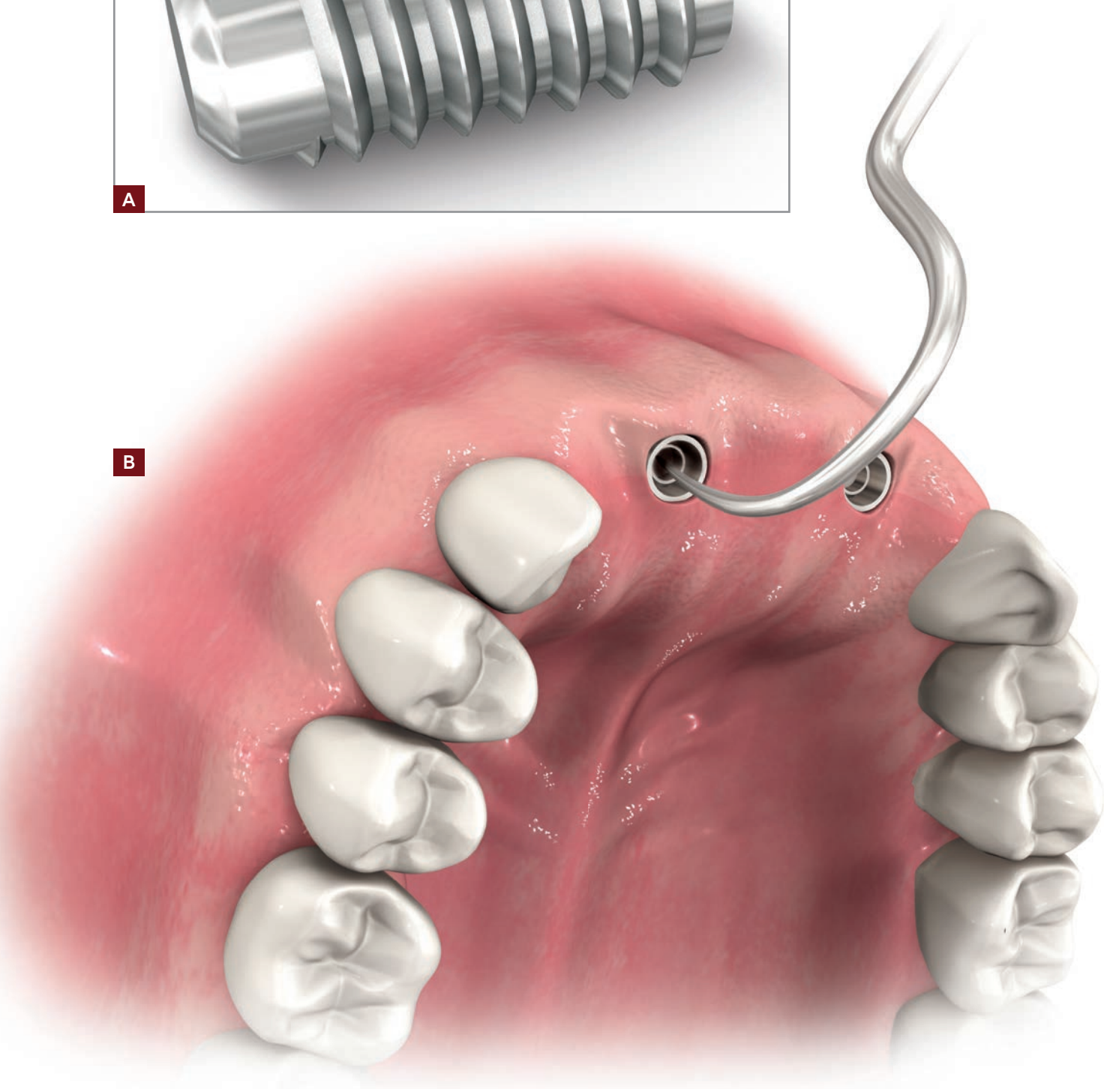

9A) Fragmento do parafuso. 9B) Sonda exploradora apoiada em ponto de apoio do fragmento do parafuso retido em boca.



9C) Movimentos rotacionais no sentido anti-horário permitem a soltura do fragmento. 9D) Fragmento do parafuso.

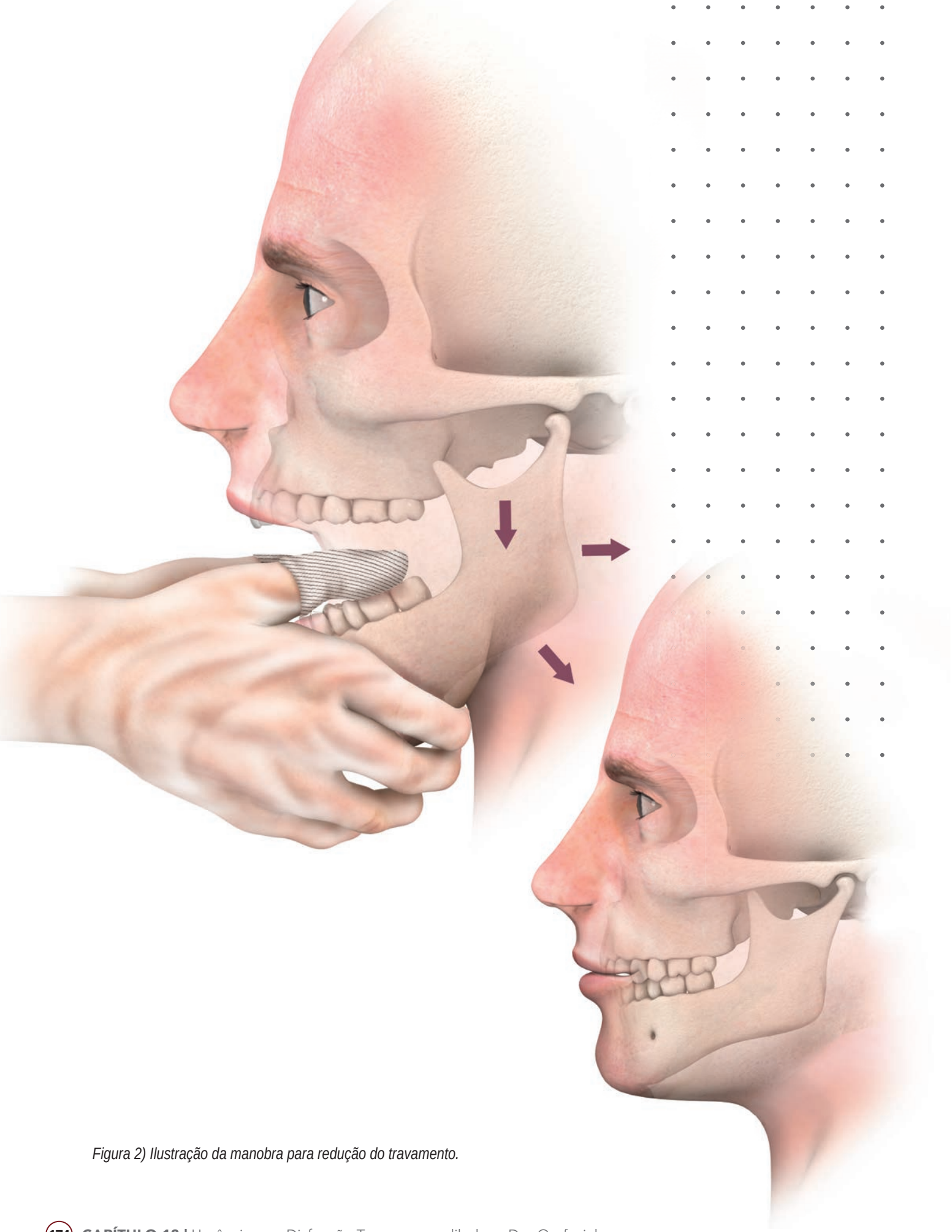

Figura 2) Ilustração da manobra para redução do travamento.