PAULO FLORES

# ATM

## DIAGNÓSTICO POR IMAGEM

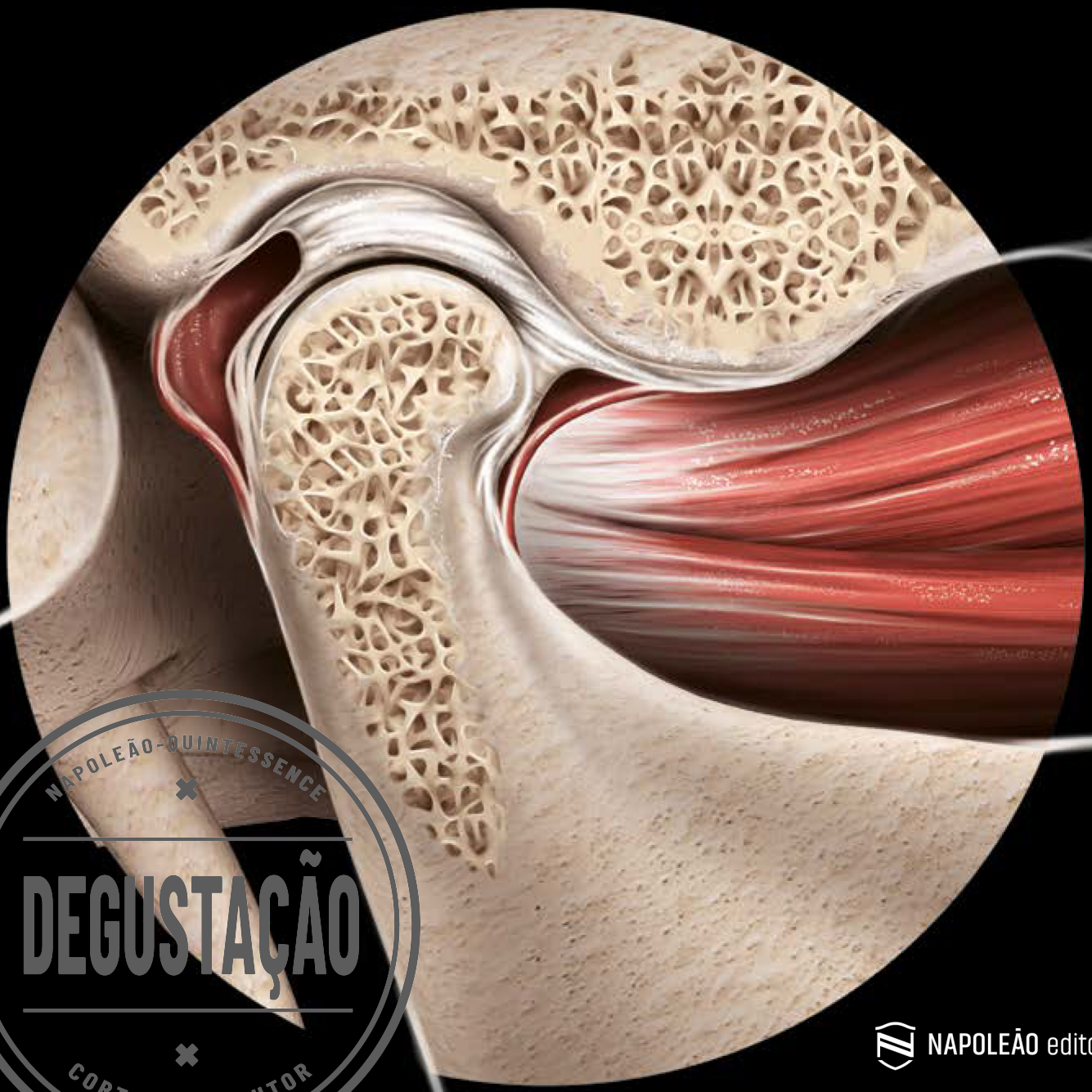

NAPOLEÃO-QUINTESSENCE
DEGUSTAÇÃO
CORTESIA DO AUTOR

NAPOLEÃO editora
QUINTESSENCE PUBLISHING BRASIL

01 EMBRIOLOGIA E HISTOLOGIA — 16
02 ANATOMIA — 26
03 EXAMES POR IMAGEM — 42
04 ANATOMIA POR IMAGEM — 52
05 DESLOCAMENTO DO DISCO — 60
06 MORFOLOGIA E DESLOCAMENTO DO DISCO — 74
07 PATOLOGIA ARTICULAR — 82
08 ANOMALIAS DE DESENVOLVIMENTO — 114
09 FRATURA E ANQUILOSE — 130
10 LAUDANDO TC — 140
11 LAUDANDO RM — 154

# SUMÁRIO

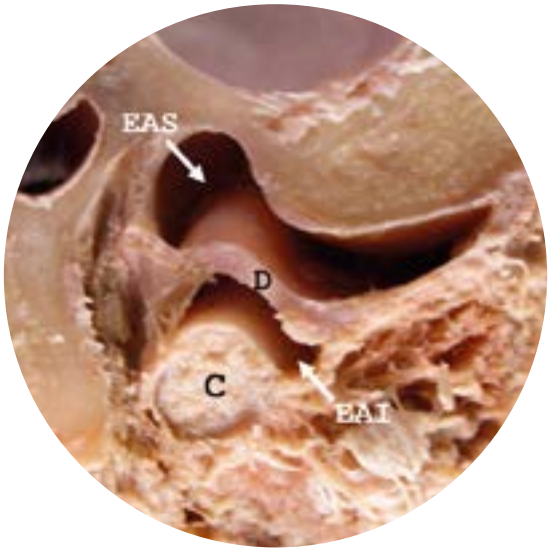


Fig. 10 - *Vista sagital dos espaços articulares: espaço articular superior (EAS), disco (D), espaço articular inferior (EAI) e côndilo (C).*

Fig. 11 - *Fixações anterior e posterior do disco articular. Notar o detalhe dos vasos que caracterizam o triângulo vascular.*

O disco divide a cavidade articular em dois espaços absolutamente isolados entre si: espaço articular superior e espaço articular inferior. Isto significa que o disco está inserido em toda a superfície interna da cápsula.

O espaço articular superior, mais amplo, estende-se desde a vertente anterior da eminência articular até à margem anterior da fissura petrotimpânica, enquanto o espaço articular inferior distribui-se por sobre a superfície do côndilo (Fig. 10). Ambos os espaços apresentam um recesso anterior e outro posterior.

Fixando o disco à capsula e aos componentes ósseos, temos os ligamentos discais (intracapsulares), que preservam a relação anatomofuncional entre os componentes articulares. Os ligamentos lateral e medial (ligamentos colaterais) fixam o disco aos correspondentes polos condilares e à cápsula articular. O ligamento anterior do disco prende a sua banda anterior unicamente à cápsula. O ligamento posterior do disco liga, através da sua lâmina inferior, a banda discal posterior ao contorno posterior do côndilo, ao passo que a lâmina superior do ligamento prende a mesma banda posterior ao componente temporal, na margem anterior da fissura petrotimpânica. Entre as lâminas ligamentares encontramos uma profusa trama vascular (triângulo vascular), gordura e fibras nervosas, que, em conjunto, caracterizam o que chamamos de coxim retrodiscal (Fig. 11). A lâmina superior do ligamento posterior, ao contrário dos outros ligamentos discais constituídos basicamente de fibras colágenas, é composta fundamentalmente de fibras elásticas, o que lhe permite exercer a função de leva-e-traz, conduzindo o deslizamento do disco entre os componentes ósseos articulares, quando do movimento de abertura e fechamento de boca. As duas lâminas ligamentares caracterizam o que se conhece por zona bilaminar.

## CÁPSULA ARTICULAR

A cápsula apresenta duas camadas: uma externa (estrato fibroso) e outra interna (estrato sinovial). O estrato fibroso é constituído de tecido conjuntivo, e, portanto, resistente à distensão. Para permitir os complexos movimentos condilares, a metade supradiscal da cápsula é composta de fibras colágenas e elásticas, sobretudo anterior e posteriormente, enquanto a metade infradiscal é composta unicamente de fibras colágenas.

O estrato sinovial, que pode ainda ser subdividido em camada celular íntima e camada vascular sub-íntima, tem a função de produzir o líquido sinovial, um composto de proteína e ácido hialurônico e poucos glicosaminoglicanos, responsável pela lubrificação das superfícies articulares e também por nutrir as estruturas não irrigadas da articulação e remover produtos de degradação do metabolismo do ambiente articular.

No temporal, a cápsula insere-se ao longo da margem anterior da sutura petrotimpânica, posteriormente, na vertente anterior da eminência articular, anteriormente, na base da espinha do osso esfenoide, medialmente, e no tubérculo e processo zigomático do temporal, lateralmente. A inserção caudal da cápsula ocorre no colo do côndilo, posterior, lateral e medialmente (sendo a inserção medial mais alta que a lateral), e no ponto de inflexão entre as superfícies superior e anterior do côndilo, anteriormente. Deste modo, a cápsula articular exibe a forma de tronco de cone invertido.

Em íntima relação com a superfície externa e lateral da cápsula, temos o ligamento temporomandibular ou ligamento lateral, que apresenta dois feixes. O mais superficial fixa-se à face lateral da eminência articular e à face lateral do colo do côndilo, direciona-se de anterior para posterior (de cima para baixo) e limita sobretudo o movimento inferior do côndilo. O mais profundo fixa-se à face lateral da eminência articular e ao polo lateral do côndilo, tem a mesma orientação (de anterior para posterior e de cima para baixo), e limita principalmente o movimento posterior do côndilo. Assim, o ligamento temporomandibular afigura-se um reforço estrutural, prevenindo a exagerada distensão e consequente rompimento da cápsula articular (Fig. 12).

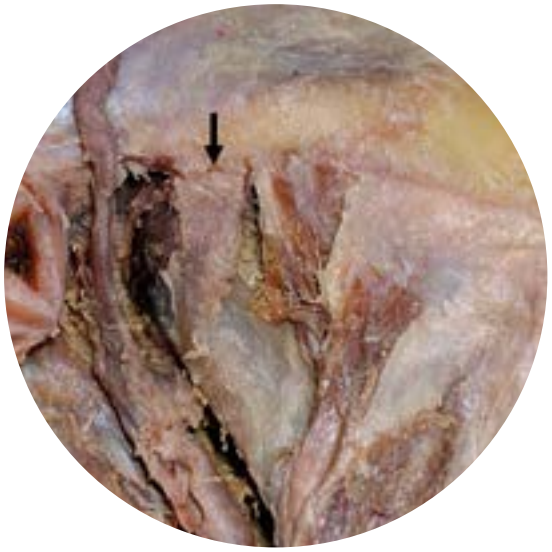

Fig. 12 - *Ligamento temporomandibular (cortesia do Prof. Dr. Erasmo de Almeida Júnior, Instituto de Ciências da Saúde, Universidade Federal da Bahia).*

## LIGAMENTOS ACESSÓRIOS

Não diretamente relacionados às estruturas articulares, mas limitando e estabilizando os movimentos mandibulares, temos o ligamento esfenomandibular, da espinha do osso esfenoide, superiormente, à língula e entorno do forame mandibular, inferiormente; e o ligamento estilomandibular, do processo estiloide do osso temporal, superiormente, à margem posterior do ramo ascendente, na altura do ângulo da mandíbula, inferiormente.

## ANATOMIA SAGITAL

As imagens sagitais de RM permitem a avaliação da relação anteroposterior dos componentes articulares e, desta forma, possibilitam o diagnóstico da maioria dos deslocamentos do disco articular (Figs. 7 e 8).

Embora não apresentem a capacidade de mostrar o disco articular, as imagens de TC também mostram com qualidade os músculos mastigatórios (Fig. 9).

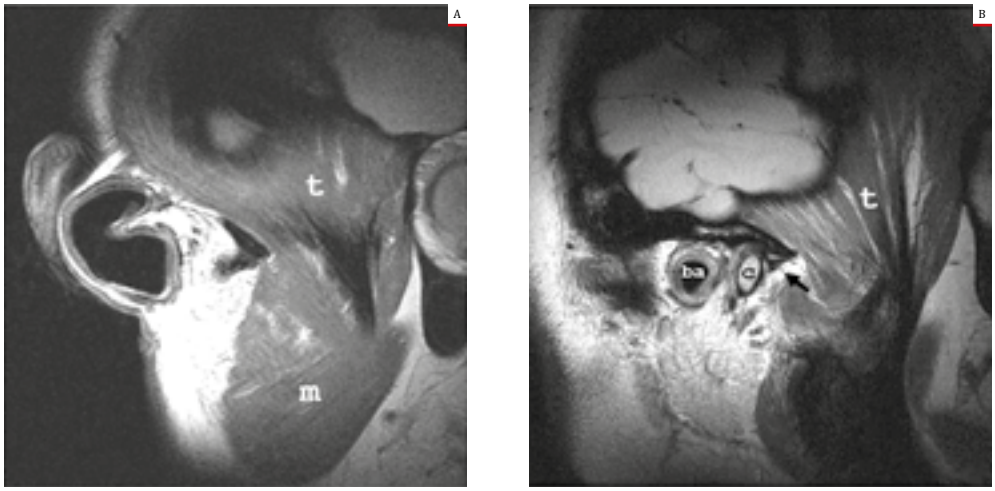


Fig. 7 - *Cortes sagitais de RM, de lateral para medial. No corte mais lateral* (A)*, podemos identificar os músculos temporal (t) e masseter (m). No corte subsequente* (B)*, surgem o buraco auditivo (ba), o côndilo (c), ainda o músculo temporal (t) e o disco articular (seta).*

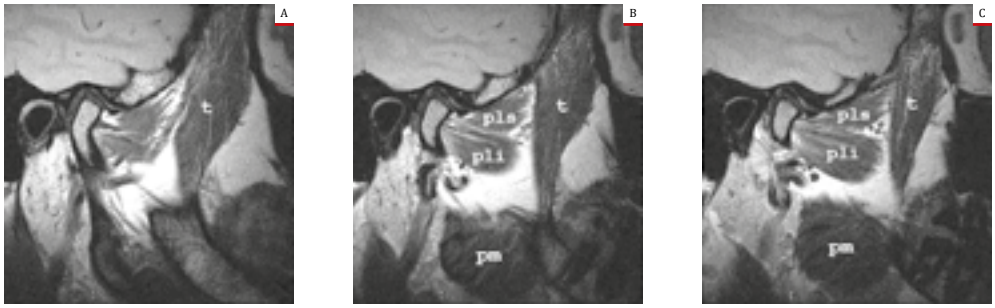


Fig. 8 - *Cortes sagitais de RM. No corte mais central* (A)*, ainda podemos ver o músculo temporal (t), e nos cortes mais mediais subsequentes (B e C), identificamos progressivamente melhor os músculos pterigóideo medial (pm) e pterigoideo lateral - feixe superior (pls) e feixe inferior (pli).*

Fig. 9 - *Cortes sagitais de TC, janela para tecido mole, de lateral para medial* (A-C)*, mostrando os músculos masseter (m), temporal (t), pterigóideo lateral (pl) e pterigóideo medial (pm).*

## DESLOCAMENTO ANTERIOR PARCIAL DO SEGMENTO MEDIAL

Como sabemos, o côndilo tem um eixo maior de aproximadamente 2cm (incluindo o tecido mole), e o disco o cobre por inteiro, o que significa dizer que o disco tem largura correspondente à do côndilo. Deste modo, apenas a metade medial do disco pode se deslocar, enquanto a metade lateral mantém a sua relação normal com os componentes ósseos articulares (Figs. 9 e 10).

Assim como para o deslocamento anterior, podemos perceber redução ou não redução do segmento medial deslocado (Fig. 11).

Fig. 9 - *Ilustração do deslocamento anterior parcial, segmento medial, do disco articular.*

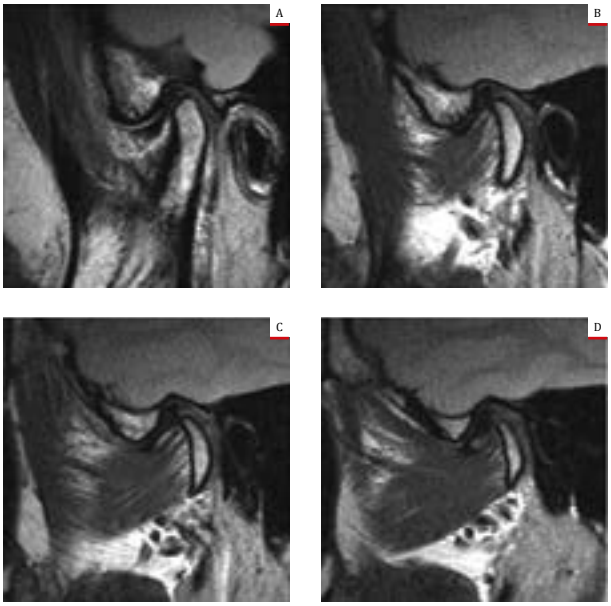


Fig. 10 - *Deslocamento anterior parcial, segmento medial, do disco articular. Desde o corte mais central (A), em que o disco apresenta-se corretamente interposto aos componentes ósseos, até o corte mais medial (D), podemos perceber o deslocamento progressivo do disco.*

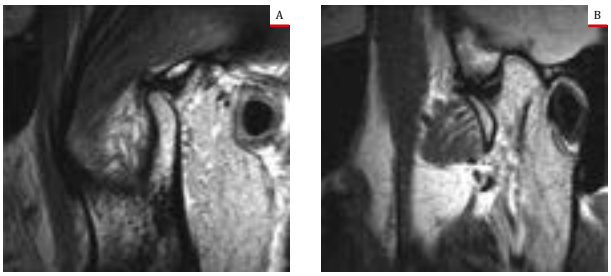


Fig. 11 - *Caso anterior mostrando que em boca aberta, tanto no corte mais central (A) quanto no corte mais medial (B), o disco apresenta-se corretamente interposto aos componentes ósseos articulares.*

## ESPAÇO ARTICULAR

A amplitude do espaço articular está condicionada à correta relação entre os componentes ósseos e o disco articular. Na vista sagital, o côndilo normalmente se localiza centroanteriormente na fossa mandibular, desde quando se relaciona anteriormente com a zona fina intermediária do disco articular (Fig. 9).

Na vista coronal, o espaço articular tem amplitude uniforme, visto que o disco se distribui de forma proporcionada sobre a superfície condilar e, desta forma, o côndilo localiza-se no centro da fossa mandibular (Fig. 10).

Sabedores da posição normal do côndilo na fossa mandibular e sabedores que o estreitamento do espaço articular é um dos sinais mais precoces de doença articular degenerativa, a avaliação deste espaço é imperativa, fundamentalmente em exames que não mostram o disco articular.

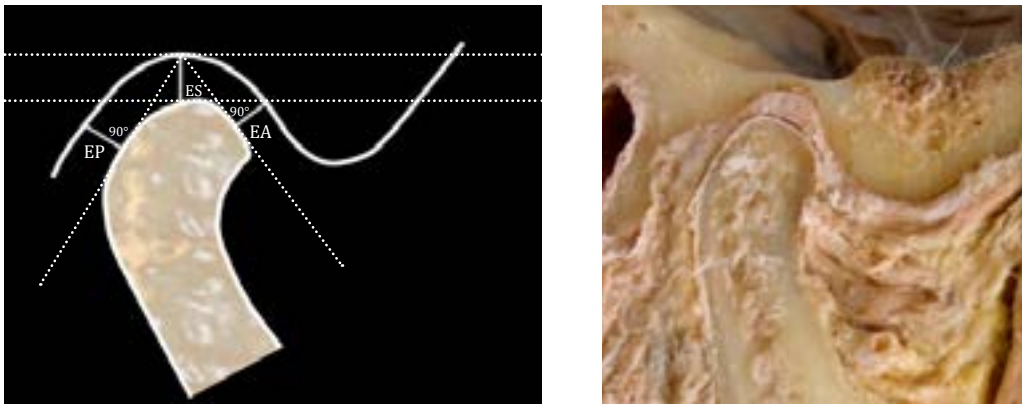


Fig. 9 - *Método de avaliação do espaço articular no plano sagital: espaço articular anterior (EA), espaço articular superior (ES) e espaço articular posterior (EP).*

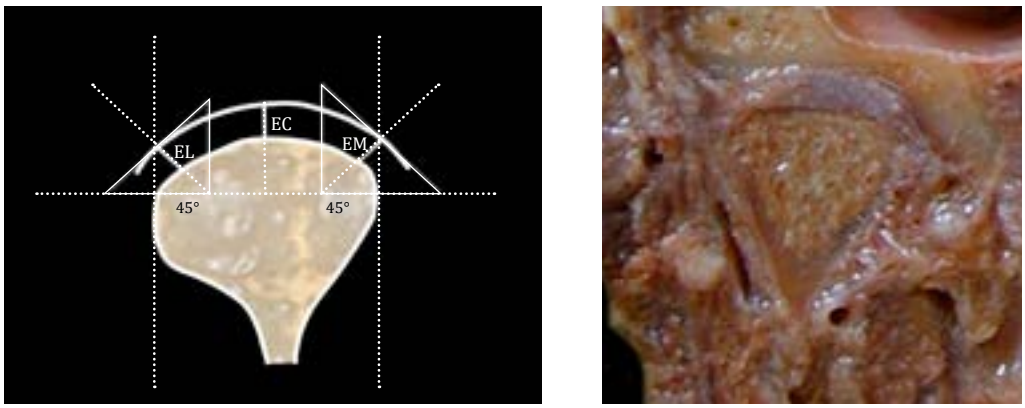


Fig. 10 - *Método de avaliação do espaço articular no plano coronal: espaço articular lateral (EL), espaço articular central (EC) e espaço articular medial (EM).*

## OSTEOARTRITE

Paulo Sérgio Flores Campos | Israel Chilvarquer | Adalsa Hernández-Andara | Márcio Correa | Letícia Fernanda Haas

Também conhecida como artropatia degenerativa, doença articular degenerativa ou osteoartrose, a osteoartrite - primária ou secundária - é a mais comum das condições articulares. Própria do envelhecimento, a osteoartrite primária pode comprometer várias articulações e caracteriza-se por alterações bioquímicas e metabólicas da cartilagem articular, o que leva à sua degradação e à manifestação das alterações degenerativas dos componentes ósseos articulares. A osteoartrite secundária, ao contrário, afeta pacientes jovens e normalmente está associada a um fator predisponente ou desencadeante, como macrotraumas, microtraumas repetitivos, malformações e condições sistêmicas.

A osteoartrite da ATM é, via de regra, secundária ao deslocamento do disco articular (fator desencadeante), acomete pacientes de faixa etária mais baixa e caracteriza-se pelo colapso do tecido fibroso de cobertura e pela manifestação subsequente das alterações ósseas degenerativas.

Desta forma, temos inicialmente um deslocamento de disco que sofre redução e o paciente abre a boca normalmente, e em seguida observamos não redução do disco articular e hipomobilidade condilar. Sem a interposição do disco, os componentes ósseos passam a trabalhar mais intimamente relacionados. Não suportando a carga funcional, o tecido fibroso de cobertura fende e expõe as superfícies ósseas, que reagem espessando a cortical, esclerosando a medular abaixo da cortical (eburnação) e neoformando osso justacortical, o que caracteriza o osteófito, que aparece na margem da superfície articular do côndilo, no ponto de inflexão entre o contorno superior e o contorno anterior (Figs. 1 a 3).

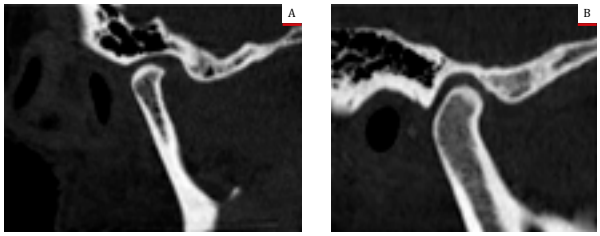


Fig. 1 - *Imagens de tomografia computadorizada, janela para osso, mostrando espessamento da cortical* (A) *e espessamento da cortical e esclerose medular subcortical (eburnação)* (B) *do côndilo.*

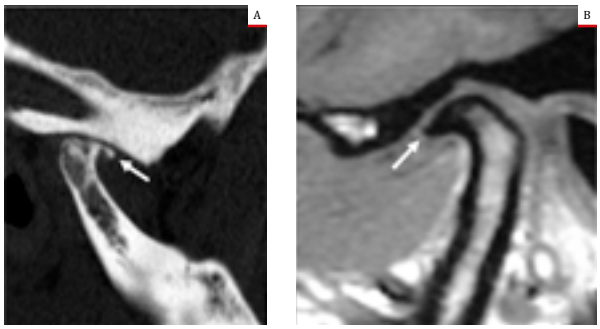


Fig. 2 - *Imagem de tomografia computadorizada* (A)*, janela para osso, mostrando osteófito no côndilo direito (seta). Imagem de ressonância magnética* (B) *mostrando osteófito pronunciado no côndilo esquerdo (seta).*

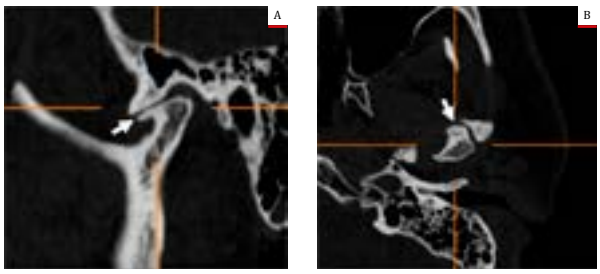


Fig. 3 - *Imagem de tomografia computadorizada, planos sagital* (A) *e coronal* (B)*, janela para osso, mostrando osteófito pronunciado no côndilo esquerdo (setas).*

Vencida a capacidade reacional do osso, surgem as erosões no côndilo e no componente temporal, o pseudocisto subcortical (defeito cavitário medular e arredondado preenchido por líquido inflamatório) no côndilo e os eventuais corpos livres (fragmentos dos componentes ósseos). Aparecem ainda, concomitante ou subsequente às alterações erosivas, a duplicação cortical da fossa mandibular, da eminência articular e também do côndilo mandibular (Figs. 4 a 14).

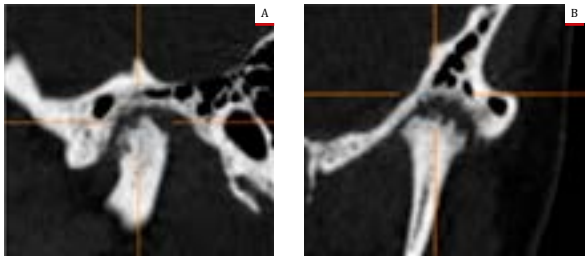


Fig. 4 - *Imagens sagital (A) e coronal (B) de tomografia computadorizada, janela para osso, mostrando severa erosão do côndilo esquerdo, assim como da fossa mandibular e da vertente posterior da eminência articular.*

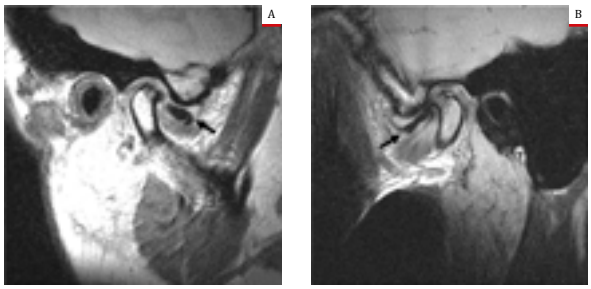


Fig. 5 - *Imagens de ressonância magnética, lado direito (A) e lado esquerdo (B), revelando deslocamento anterior do disco articular (setas) e erosão do côndilo caracterizada por solução de continuidade da cortical e alteração de sinal da medular, que, em condições normais, exibe hipersinal em T1 e DP.*

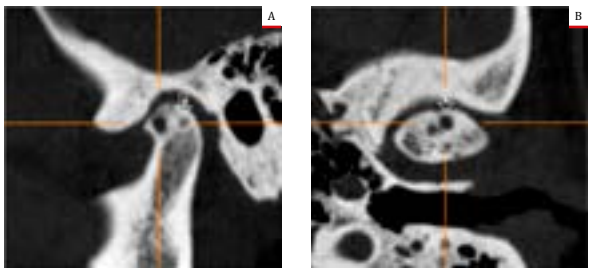


Fig. 6 - *Imagens tomográficas, planos sagital (A) e axial (B), janela para osso, exibindo pseudocistos subcorticais (cisto de Ely) no côndilo esquerdo (setas).*

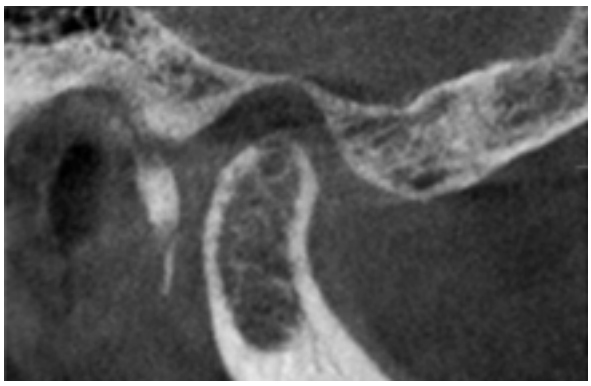

Fig. 7 - *Imagem tomográfica, plano sagital, revelando pseudocisto subcortical no côndilo direito (cortesia do Dr. Guillermo Concha Sánchez, Universidad de Los Andes, Santiago, Chile).*

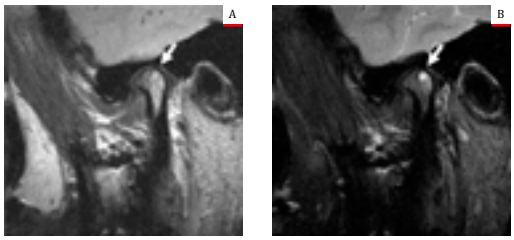


Fig. 8 - *Ressonância magnética, plano sagital, da ATM do lado esquerdo, imagens ponderadas em DP (densidade de próton) (A) e T2 (B), mostrando cisto subcortical com sinal intermediário em DP (seta) e hipersinal em T2 (seta).*

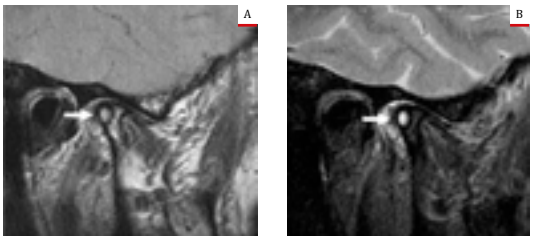


Fig. 9 - *Ressonância magnética, plano sagital, da ATM do lado direito, imagens ponderadas em DP (A) e T2 (B), mostrando cisto subcortical com sinal intermediário em DP (seta) e hipersinal em T2 (seta).*

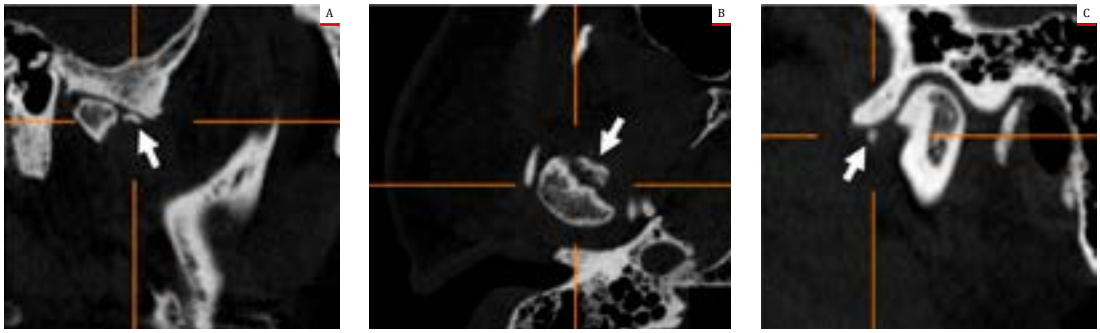


Fig. 10 - *Imagens tomográficas, planos sagital (A) e axial (B), janela para osso, mostrando corpo livre (seta) no espaço articular da ATM do lado direito. Imagem sagital (C) da ATM do lado esquerdo exibindo corpo livre abaixo da eminência articular (seta).*

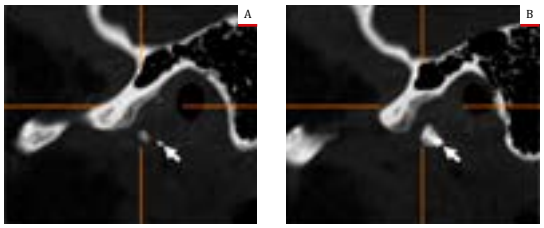


Fig. 11 - *Imagens tomográficas sagitais (A,B) da ATM do lado esquerdo, janela para osso, cortes superficiais laterais, delineando com clareza a duplicação cortical da vertente posterior da eminência articular e da fossa mandibular. Notar a imagem da âncora cirúrgica no contorno posterior do côndilo (setas).*

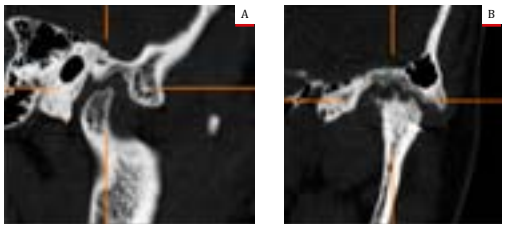


Fig. 12 - *Imagens tomográficas sagital (A) e coronal (B) da ATM, lado direito e lado esquerdo, respectivamente, janela para osso, mostrando duplicação cortical da fossa mandibular. Notar a imagem da âncora no contorno posterolateral do côndilo (B).*

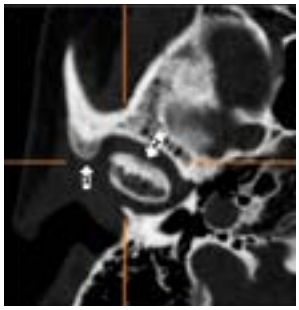

Fig. 13 - *Imagem tomográfica axial da ATM do lado direito, janela para osso, revelando duplicação cortical do contorno lateral da eminência articular (seta 1) e do contorno anterior do côndilo (seta 2).*

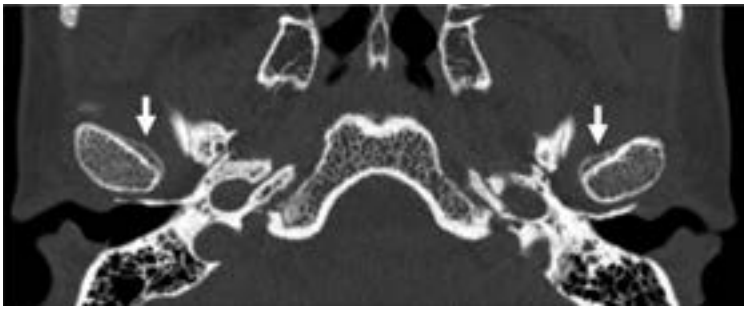

Fig. 14 - *Imagem tomográfica axial das ATMs, janela para osso, mostrando duplicação cortical anterior dos côndilos mandibulares (setas).*

Uma vez erodidos, os componentes ósseos articulares podem apresentar edema medular, na fase aguda (Fig. 15), e esclerose medular (Figs. 16 e 17), na fase crônica da condição articular.

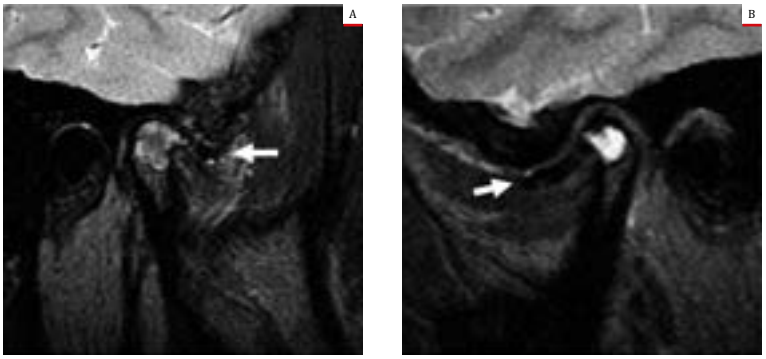


Fig. 15 - (A) *Ressonância magnética, plano sagital, ATM do lado direito, sequência ponderada em T2, revelando o disco deslocado anteriormente (seta), consequente estreitamento do espaço articular e edema medular do côndilo, caracterizado por hipersinal neste tipo de sequência.* (B) *Ressonância magnética, plano sagital, ATM do lado esquerdo, imagem ponderada em T2, mostrando o disco deslocado anteriormente (seta) e edema medular do côndilo.*

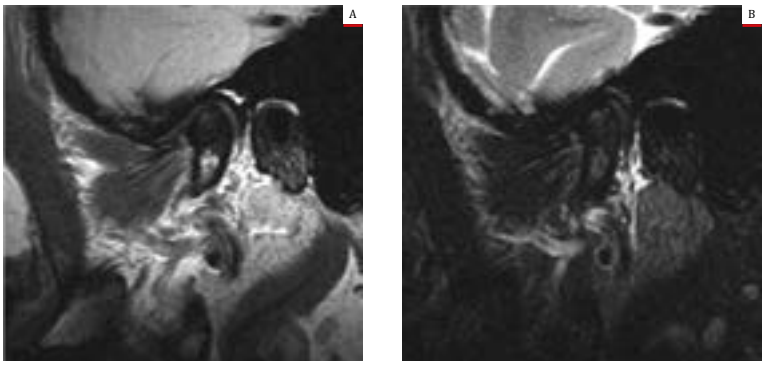


Fig. 16 - *Ressonância magnética, plano sagital, da ATM do lado esquerdo, sequências ponderadas em DP* (A) *e T2* (B)*, mostrando esclerose medular do côndilo, caracterizada por hipossinal em ambas as sequências.*

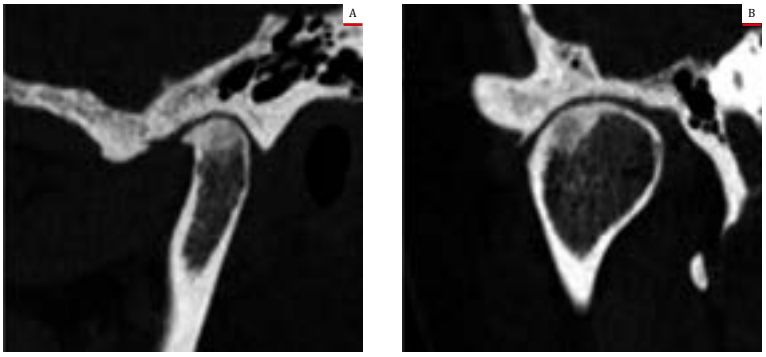


Fig. 17 - *Tomografia computadorizada das ATMs de dois pacientes distintos, plano sagital* (A) *e plano coronal* (B)*, mostrando esclerose medular de ambos os côndilos.*

## ANQUILOSE TEMPOROMANDIBULAR

Tratadas através de procedimentos abertos ou fechados, de acordo com a indicação, as fraturas condilares podem apresentar uma série de complicações: dor, edema, sangramento, fístula salivar e arteriovenosa, restrição dos movimentos mandibulares, artropatias, deiscência de sutura, maloclusão, não consolidação dos segmentos ósseos fraturados, infecção, atrofia muscular por denervação, alterações sensoriais e cicatrizes.

A anquilose é, entretanto, a complicação mais severa decorrente da fratura de côndilo (Fig. 14). Admite-se que a ação do músculo pterigóideo lateral, tracionando o côndilo fraturado na direção anteromedial, funcionaria como uma verdadeira distração osteogênica, com consequente estimulação e formação óssea entre os segmentos ósseos, o que favoreceria a consolidação do côndilo ao osso temporal.

Visto que a anquilose apresenta-se mais comumente associada às fraturas intracapsulares, uma outra possibilidade é que a resolução do hematoma intra-articular consequente ao trauma resulte em processo de ossificação e consequente anquilose temporomamdibular. Em verdade, mineralização em tecido mole manipulado cirurgicamente não é um achado infrequente.

Esta hipótese, associada ao já referido potencial de desenvolvimento e à maior ocorrência de fraturas intracapsulares em crianças, justificariam a maior prevalência de anquilose temporomandibular nas faixas etárias mais baixas (Figs. 15 e 16).

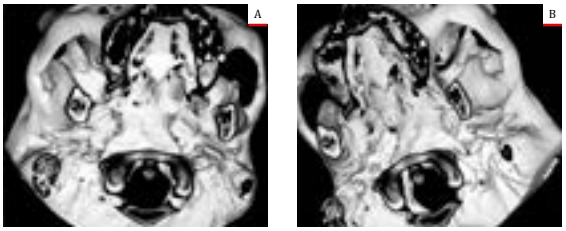


Fig. 14 - *Reconstrução 3D exibindo anquilose bilateral da ATM e hiperplasia bilateral do processo coronoide. No lado esquerdo, observa-se solução de continuidade no processo coronoide.*

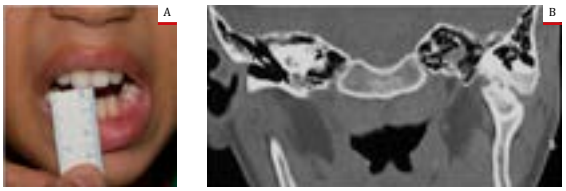


Fig. 15 - *Criança com anquilose da ATM do lado esquerdo apresentando limitação de abertura de boca e desvio ipsilateral da mandíbula* (A). *TC com janela para osso, corte coronal, revelando alteração de forma e contorno e anquilose do côndilo mandibular esquerdo* (B).

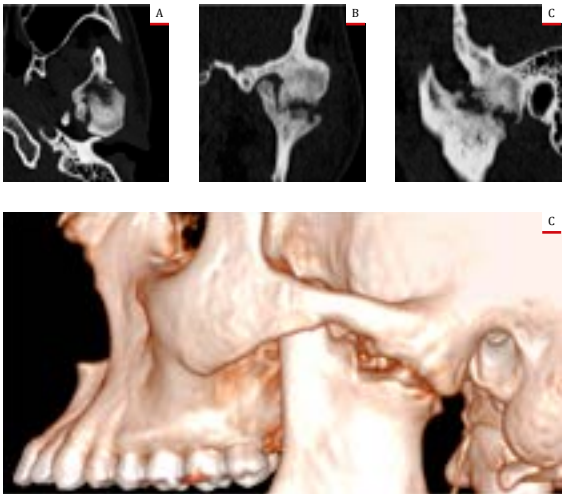


Fig. 16 - *TC com janela para osso, vistas axial* (A), *coronal* (B) *e sagital* (C), *após tratamento cirúrgico de anquilose da ATM do lado esquerdo em paciente de 18 anos do sexo masculino. Reconstrução 3D* (D) *mostrando o aspecto dismórfico dos componentes ósseos articulares.*

## CASO 9

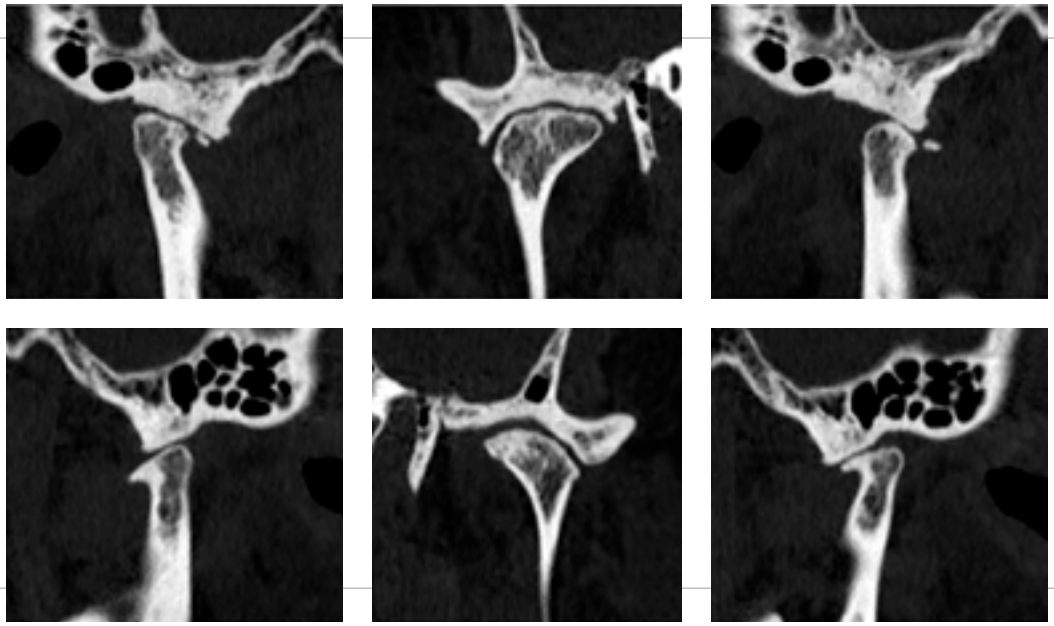

### TOMOGRAFIA COMPUTADORIZADA DAS ATMS

Técnica: Estudo tomográfico computadorizado realizado com paciente em decúbito dorsal, cortes axiais com espessura 0,6mm e incremento de 0,6mm, e reconstruções parassagitais e paracoronais com cortes de espessura de 1,0mm. Estudo realizado sem a utilização de contraste endovenoso.

### RELATÓRIO

#### Boca fechada

Para o lado direito, registramos erosão no côndilo, erosão na eminência articular, duplicação cortical da fossa mandibular, corpo livre no espaço articular e estreitamento do espaço articular.

Para o lado esquerdo, percebemos erosão e osteófito no côndilo, erosão na eminência articular e estreitamento do espaço articular.

#### Boca aberta

Excursão simétrica dos côndilos, com hipomobilidade bilateral.

#### Impressão Diagnóstica

- Erosão no côndilo direito;
- Erosão na eminência articular direita;
- Duplicação cortical da fossa mandibular direita;
- Corpo livre no espaço articular direito;
- Estreitamento do espaço articular direito;
- Erosão e osteófito no côndilo esquerdo;
- Erosão na eminência articular esquerda;
- Estreitamento do espaço articular esquerdo;
- Hipomobilidade dos côndilos.

## CASO 7

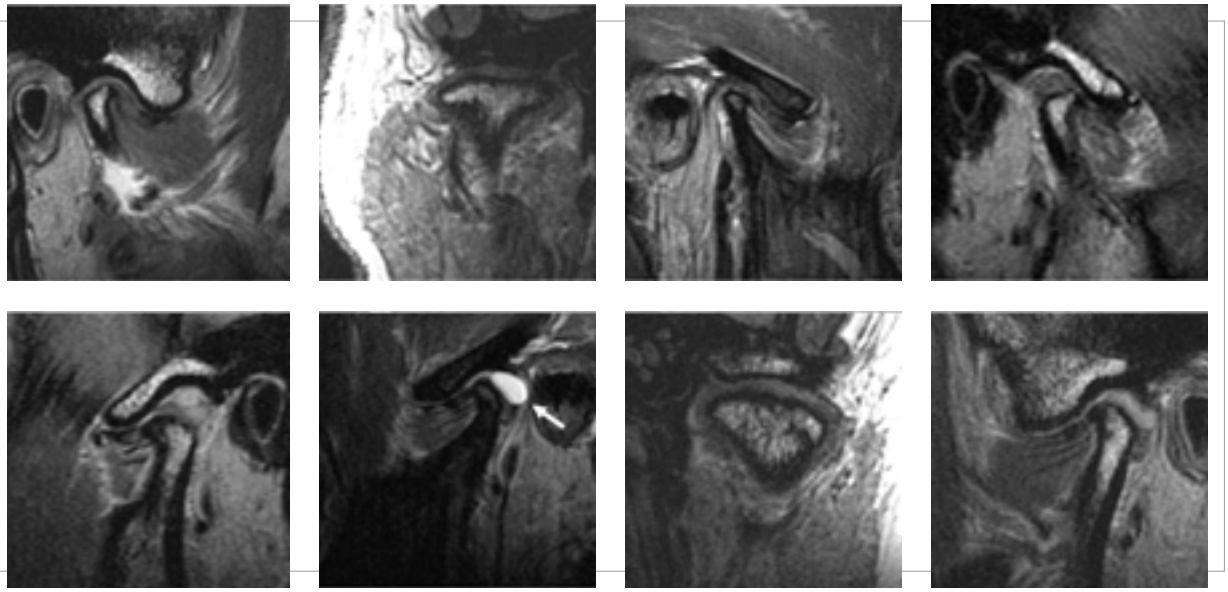

### RESSONÂNCIA MAGNÉTICA DAS ATMS

Técnica: Ressonância magnética da ATM, bilateral, com técnica spin-eco ponderada em DP, plano sagital, boca aberta e boca fechada, e plano coronal, boca fechada; e técnica spin-eco ponderada em T2, plano sagital, boca fechada.

### RELATÓRIO

#### Boca fechada

Para o lado direito, observamos hipoplasia e osteófito no côndilo e deslocamento anterior do disco articular.

Para o lado esquerdo, registramos espessura limitada, erosão e osteófito no côndilo, cisto sinovial no recesso posterior do espaço articular superior e deslocamento anterior do disco articular.

#### Boca aberta

Excursão simétrica dos côndilos, com hipomobilidade bilateral. Não observamos redução de deslocamento dos discos articulares.

#### Impressão Diagnóstica

- Hipoplasia e osteófito no côndilo direito;
- Deslocamento anterior, sem redução, do disco articular direito;
- Espessura limitada, erosão e osteófito no côndilo esquerdo;
- Cisto sinovial no recesso posterior do espaço articular superior esquerdo;
- Deslocamento anterior, sem redução, do disco articular esquerdo;
- Hipomobilidade dos côndilos.

#### Comentário

Comparar as informações deste laudo com as do laudo precedente.