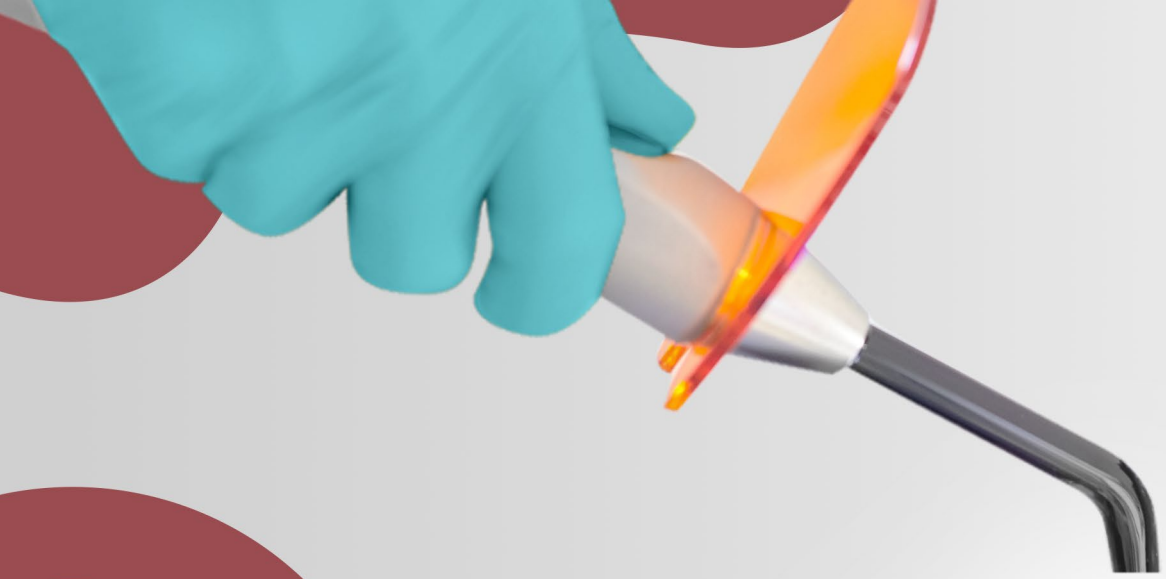

CLAREAMENTO DENTAL
e Técnicas Restauradoras para
DENTES CLAREADOS

Paulo Sérgio Quagliatto

SANTOS PUBlicações

• Apresentação

Disponibilizamos trechos de 2 capítulos exclusivos do novo lançamento **Clareamento Dental e Técnicas Restauradoras para Dentes Clareados**, de Paulo Sérgio Quagliatto.

No segundo capítulo, **Técnicas de Clareamento para Dentes Vitais**, separamos um trecho em que o autor, juntamente com outros oito colaboradores, falam sobre a aplicação da técnica caseira de Clareamento Dental, trazendo uma tabela com diferentes produtos clareadores, com o tempo recomendado pelo próprio fabricante e outras informações essenciais ao tratamento. Além disso, desse mesmo capítulo trazemos também um caso clínico com o passo a passo da técnica de consultório, para que os leitores possam entender melhor as decisões dos profissionais na situação descrita.

Já no terceiro capítulo, **Protocolos para Controle da Hipersensibilidade Dentinária e Redução da Sensibilidade Pré e Pós-clareamento**, é possível observar o atendimento realizado em um paciente que foi ao consultório para realizar o clareamento dental, mas que durante a anamnese constatou-se a sensibilidade dentária. O procedimento, então, foi realizado através do protocolo clareador com aplicação prévia de agente dessensibilizante em uma mesma sessão.

Aproveite a sua leitura!

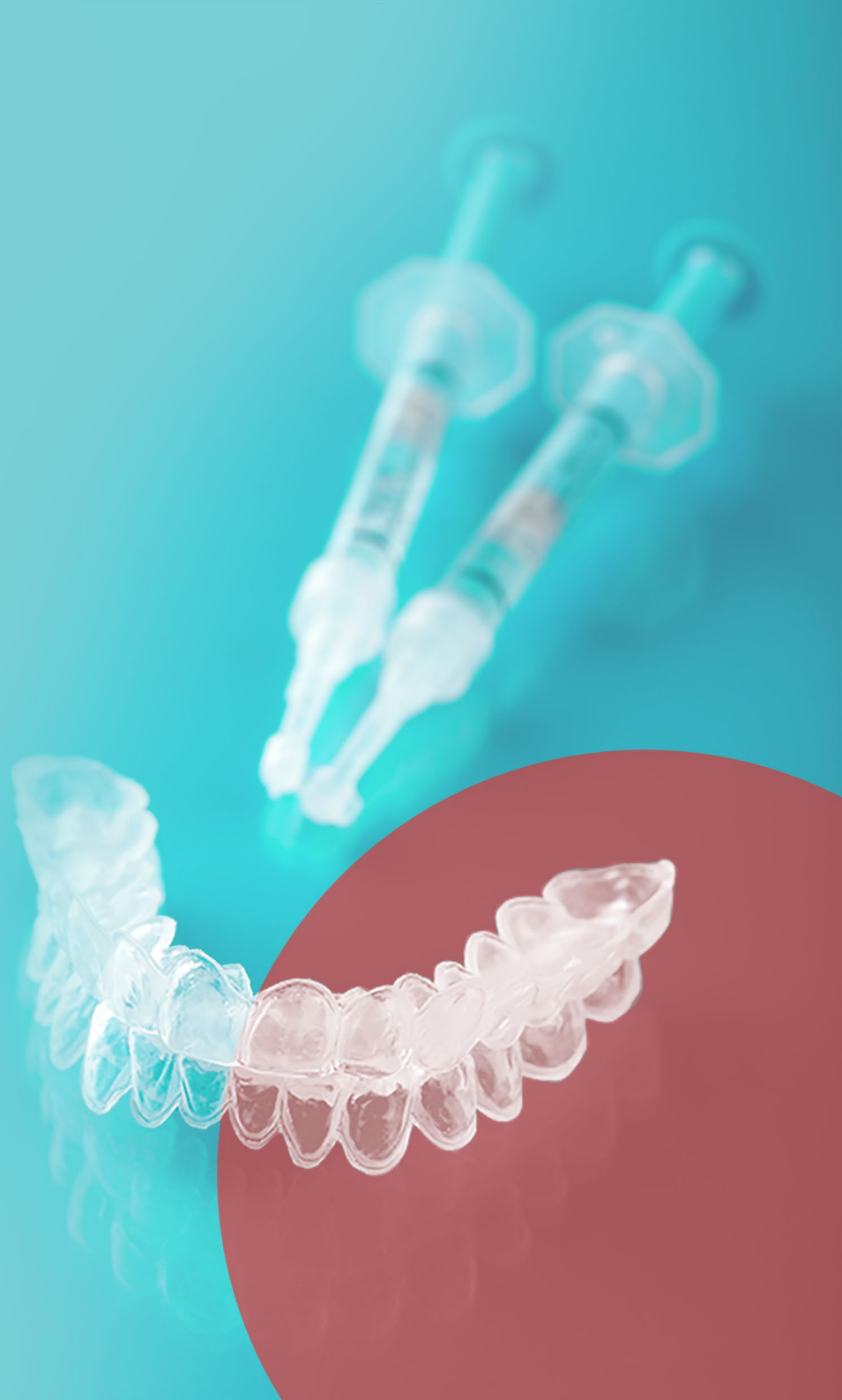

TÉCNICAS DE CLAREAMENTO PARA DENTES VITAIS

Alessandra Reis Loguercio
Alessandro Dourado Loguercio
Laura Machado Martins Quagliatto
Leandro de Moura Martins
Alexandre Coelho Machado
Luciana Mendonça da Silva
Morgana Guilherme de Castro
Paulo Sérgio Quagliatto
Rafael Thomaz Mar da Silva

• Introdução

É comum que alguns pacientes entendam o padrão de beleza como uma condição a ser adquirida, e não mais provinda da natureza, procurando progressivamente procedimentos estéticos que motivam o bem-estar social e elevam a autoestima.
O aumento no número de procedimentos estéticos no consultório odontológico é notável em todas as áreas.[1,2] Como a alteração da cor dos dentes constitui um aspecto esteticamente negativo e existe uma valorização de procedimentos cada vez menos invasivos, a técnica de clareamento dental tem sido cada vez mais procurada como uma alternativa conservadora para a recuperação da estética, tanto para dentes polpados quanto para os dentes despolpados, escurecidos ou manchados.[3]

As técnicas de clareamento dentário variam conforme o estado de vitalidade do dente, o agente clareador utilizado e a sua concentração, bem como sua apresentação comercial. Os peróxidos são os agentes mais usados para o clareamento dentário e mesmo que venham sendo usado há mais de cem anos, componentes têm sido adicionados nas formulações dos géis com diferentes funções, para a melhoria de suas características, como: viscosidade, molhabilidade, estabilidade, visualização, efetividade e sensibilidade. Apesar do grande número de métodos descritos para o clareamento de dentes polpados e despolpados, todos são baseados no uso direto do peróxido de hidrogênio (H2O2) ou de seus precursores, peróxido de carbamida e perborato de sódio.[4] Nesta seção serão abordadas as principais técnicas para clareamento de dentes polpados: a caseira, a de consultório e a associada.

• Técnica Caseira

Desde sua introdução, em 1989, por Haywood e Heymann,[5] o clareamento caseiro se destaca por ser simples e fácil, de baixo custo, que utiliza agentes clareadores com baixa concentração, podendo ser empregado em vários dentes simultaneamente, além de utilizar substâncias fáceis de serem encontradas no mercado, minimizando efeitos deletérios nos dentes e tecidos moles e sendo de fácil reaplicação nos casos de recidiva de cor.[6] Sendo assim, o clareamento caseiro assistido por um profissional surge como uma boa opção para pacientes que relatem sensibilidade prévia, pois neste são utilizados géis de menor concentração e, portanto, apresentam menor chance de sensibilidade[7] e menor intensidade, caso ocorra.[8] O peróxido de hidrogênio utilizado varia entre 3 a 10%, e o peróxido de carbamida de 10 a 22% (Tabela 2.1). Esse tratamento tem uma ampla indicação, podendo ser aplicado para todos os tipos de manchas. No entanto, possui algumas limitações de procedimento, como a dificuldade de alguns perfis de pacientes em se adaptar ao uso rotineiro, seguindo o protocolo de tempo de aplicação corretamente[9], pacientes gestantes ou lactantes, com recessões gengivais, alérgicos aos componentes do gel, com xerostomia e com expectativas irreais.

Nome comercial (Fabricante)	Substância ativa	Concentração (%)	Tempo recomendado para uso diário pelo fabricante
Whiteness Perfect (FGM)	Peróxido de carbamida	10	3 a 4 h
		16	3 a 4 h
		22	1 h
White Class (FGM)	Peróxido de hidrogênio	4	2 h
		6	1 h 30 min
		7,5	1 h
		10	30 min
Opalescence PF (Ultradent)	Peróxido de carbamida	10	Noturno
		15	4 a 6 h
		20	2 a 4 h
Opalescence Go (Ultradent)	Peróxido de hidrogênio	10	30 a 60 min
		15	15 a 20 min
Pola Day (SDI)	Peróxido de hidrogênio	3	1 x 60 min (ou 2 x 30 min)
		7,5	1 x 45 min (ou 2 x 30 min)
		9,5	1 x 30 min (ou 2 x 15 min)
Pola Night (SDI)	Peróxido de carbamida	10	1 a 2 h ou noturno
		16	1 h 30 min ou noturno
		22	45 min
Potenza Bianco H_2O_2 (PHS)	Peróxido de hidrogênio	6	2 h
		7,5	1 h 30 min
		9,5	1 h
Potenza Bianco PF (PHS)	Peróxido de carbamida	10	3 a 4 h
		16	2 a 3 h
		22	1 h

Tabela 2.1: Produtos clareadores para clareamento caseiro, com descrição da substância ativa, concentração e recomendações de uso.

Figura 2.1:
Selamento de trinca de esmalte com sistema adesivo.

É importante salientar que, antes de iniciar o tratamento clareador, independente da técnica, devem ser realizados exame clínico e anamnese detalhados. Não só para detecção da etiologia da descoloração, mas também para avaliação sistêmica e clínica do paciente que pode contraindicar o tratamento, a técnica ou serem necessários alguns procedimentos prévios, como nos casos de lesão cariosa ativa, lesões cervicais não cariosas, recessões gengivais, trincas, dentina exposta, raiz exposta, sensibilidade prévia e restaurações preexistentes. Em todos os casos, existe a possibilidade de uma maior sensibilidade e, por isso, a necessidade de vedar a passagem facilitada do gel ou controlar os locais de aplicação e dar informações ao paciente (Figs. 2.1 e 2.2A-E).

Por fim, antes de realizarmos a técnica clareadora, deve ser feito o registro da cor inicial dos dentes por meio de fotografias e escalas de cor, podendo ser usada a escala classical ou bleached guide (Fig. 2.3A e B). Essa etapa é fundamental para ter parâmetros de comparação após o término do tratamento (Fig. 2.3C e D).

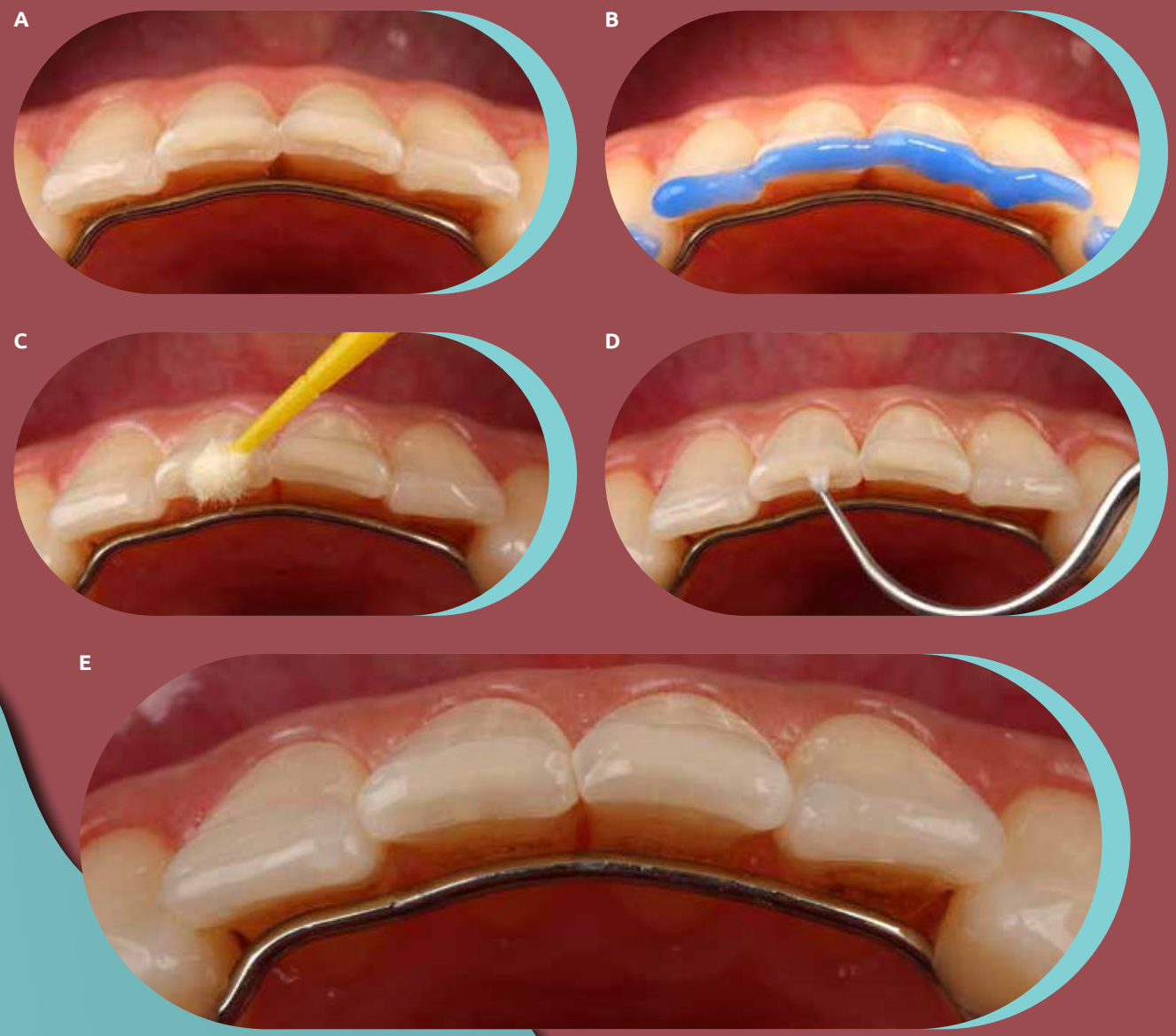

Figura 2.2: (A) Avaliação de áreas com dentina exposta que favorecem a chegada do peróxido a polpa. (B) Condicionamento com ácido fosfórico a 37%. (C) Aplicação do sistema adesivo. (D) Aplicação de resina fluída. (E) Selamento finalizado com resina composta.

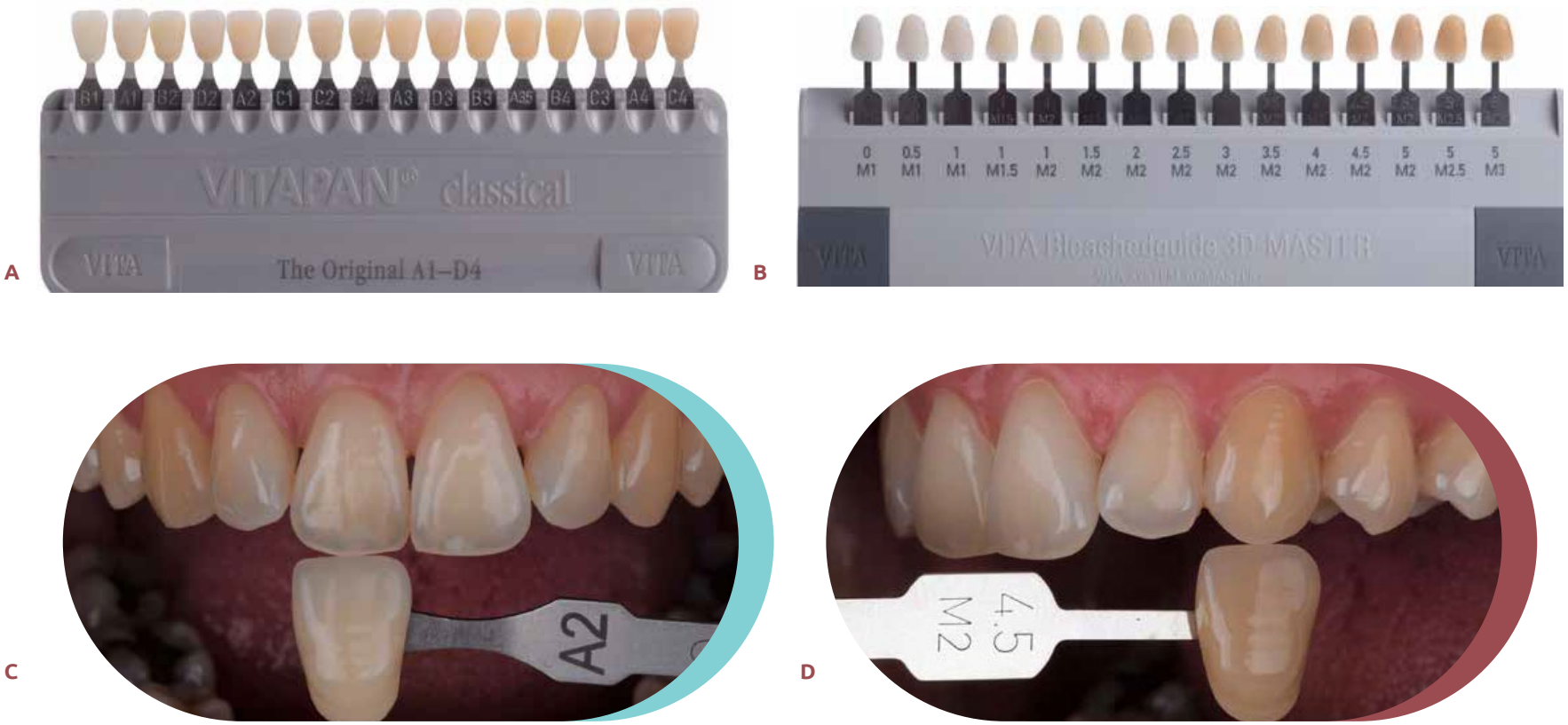

Figura 2.3: (A) Escala de cor Vitapan® classical organizada em ordem de valor para registro da cor antes e depois do clareamento. (B) Escala Vita Bleachguide 3D-Master® específica para clareamento, pois já vem ordenada por valor. Avaliação da cor por fotografia do incisivo central com auxílio da escala topo a topo com o dente para evitar qualquer variação de luz (C). O canino também deve ser registrado, pois frequentemente apresenta coloração distinta aos demais dentes (D).

• Confecção da Moldeira

Etapas de confecção da placa personalizada para uso supervisionado

O clareamento dental depende da ação do gel clareador em contato com a superfície dentária. O baixo peso molecular das soluções de peróxido possibilita que ocorra a perfusão dos íons nos espaços interprismáticos, resultando na oxidação dos pigmentos presentes nestas estruturas. Considerando que o potencial de liberação de íons é menor e mais lento para os peróxidos e/ou concentrações indicadas para a técnica supervisionada, o tempo necessário para a ação do agente clareador geralmente é maior, assim como o tempo exigido para ação deste no esmalte. Por isso, a técnica supervisionada ou "caseira" necessita um dispositivo de silicone, personalizado para o paciente, conhecido como "placa individual para clareamento" ou "moldeira individual para clareamento". A placa para clareamento personalizada deve permitir que o agente clareador fique em contato com o esmalte vestibular, forneça vedamento da região cervical do dente com o periodonto, tenha excelente adaptação e retenção, além de não interferir na oclusão. Para que a personalização realmente cumpra as suas funções e se adapte às características da anatomia dos dentes e contorno gengival, os processos de moldagem, confecção do modelo e plastificação da placa de silicone devem ser realizados de maneira cuidadosa. A presente sessão irá descrever todas as etapas de confecção da placa para clareamento personalizado.

Ao confeccionar a moldeira, temos que ter em mente alguns parâmetros, como escolha do material e espessura.

As placas podem ser confeccionadas com policloreto de vinil crista (PVC) em uma espessura de 0,3mm ou com etil vinil acetato (EVA) em uma espessura de 1mm. Para confecção da placa personalizada de clareamento, o material de moldagem de escolha é o hidrocoloide irreversível – alginato. Alguns fabricantes recomendam a confecção de moldeira de clareamento com reservatórios. Nesse caso, uma resina fotoativada é aplicada na superfície vestibular dos dentes a serem clareados do modelo de gesso antes da termoplastificação da moldeira. Isso cria um espaço maior entre o dente e a moldeira, aumentando a quantidade de gel que pode ser colocada em contato com os dentes. No entanto, diversos estudos clínicos já demonstraram que essa técnica não melhora a eficácia do clareamento dental, torna o procedimento mais caro e ainda aumenta o risco de irritação gengival,[10,11] **razão pela qual ela não é indicada**.[12]

Após a termoplastificação desses materiais pela plastificadora a vácuo, a moldeira deve ser mantida sobre o modelo até seu total resfriamento, cerca de 2 minutos, para evitar a sua deformação. Em seguida, remova a placa do modelo e recorte; esse recorte deve ser feito de 1 a 2mm da margem gengival para melhor adaptação da moldeira e um vedamento cervical, evitando ou minimizando a perda do gel clareador pelo extravasamento ou pela entrada de saliva e degradação do gel pela enzima peroxidase (Figs. 2.4 a 2.19).

Figura 2.4: Paciente de 22 anos procurou atendimento odontológico com queixa de dentes escurecidos. De modo geral, os dentes apresentavam saturação próxima ao A3 (escala de cor do sistema de resina Palfique LX5, Tokuyama).

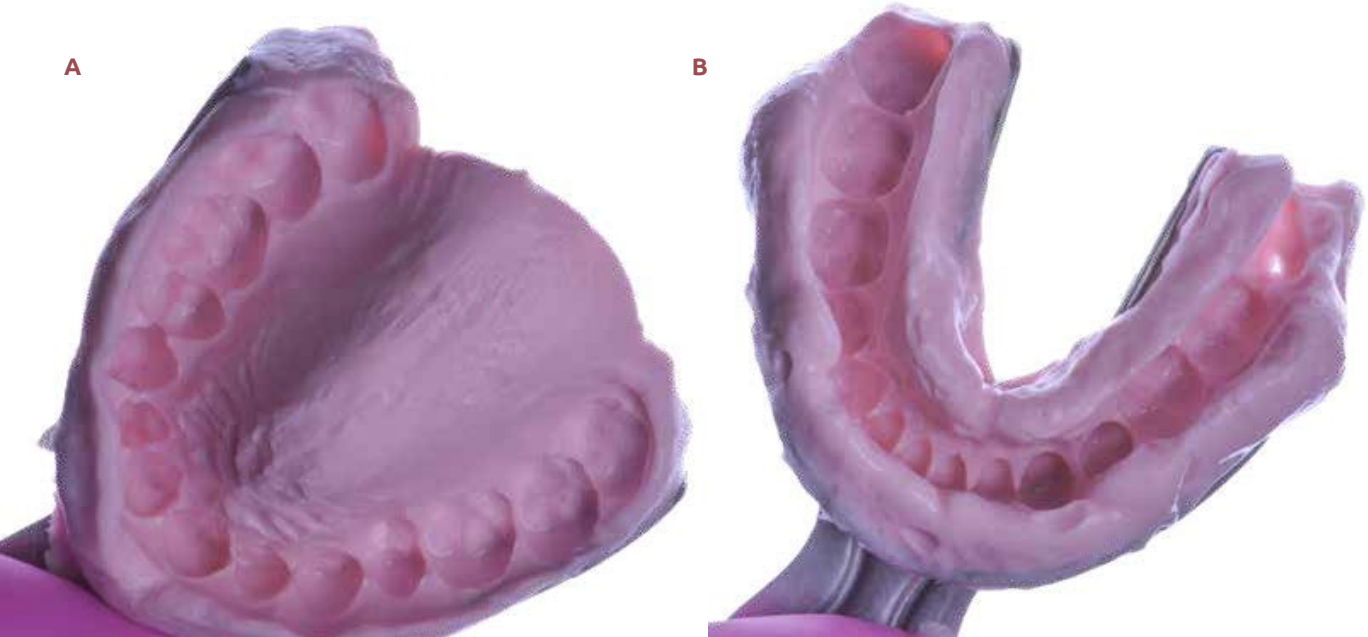

Figura 2.5: Molde em alginato para confecção de modelo e consequente placa personalizada para clareamento. Superior (A) e inferior (B). O molde deve ser lavado em água corrente para remoções de possível contaminação por sangue ou outros tecidos. Em seguida, a desinfecção deve ser realizada com hipoclorito de sódio 1%.

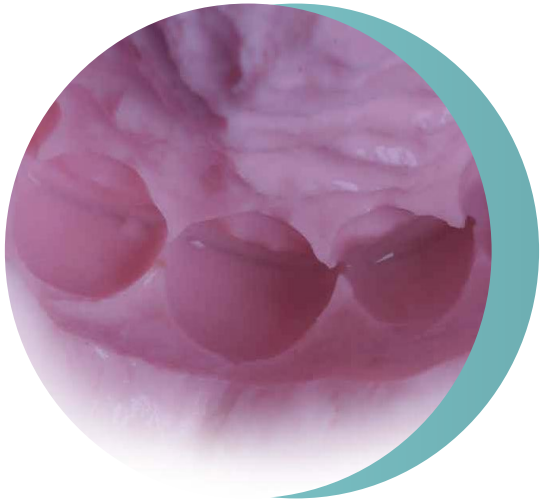

Figura 2.6: O poder de cópia e fidelidade do alginato permite sua indicação para confecção da placa de clareamento. Observe que, seguindo as proporções e recomendações do fabricante, o nível de cópia é excelente.

Figura 2.7: Após a desinfecção, o modelo deve ser vazado, preferencialmente, com gesso pedra tipo IV. Modelo vazado com gesso pedra tipo IV. Não há necessidade de preenchimento da área do palato e da língua. A indicação do gesso pedra tipo IV é justificada por apresentar maior resistência ao modelo e, consequentemente, menor chance de fratura ao sacar o modelo do molde, bem como por garantir uma cópia mais fiel dos detalhes anatômicos. O tempo médio de presa entre os fabricantes para este gesso é de aproximadamente 45 a 60 minutos.

Figura 2.8: O modelo deve ser inspecionado para verificar a presença de bolhas positivas ou negativas. As bolhas positivas (A) podem ser removidas com instrumento cortante (Lecron ou Hollemback) (B). Não há necessidade de realizar nenhum tipo de alívio, considerando que a expansão de presa do gesso pedra tipo IV (0,1%) é suficiente para promover adaptação e armazenar a película do agente clareador.

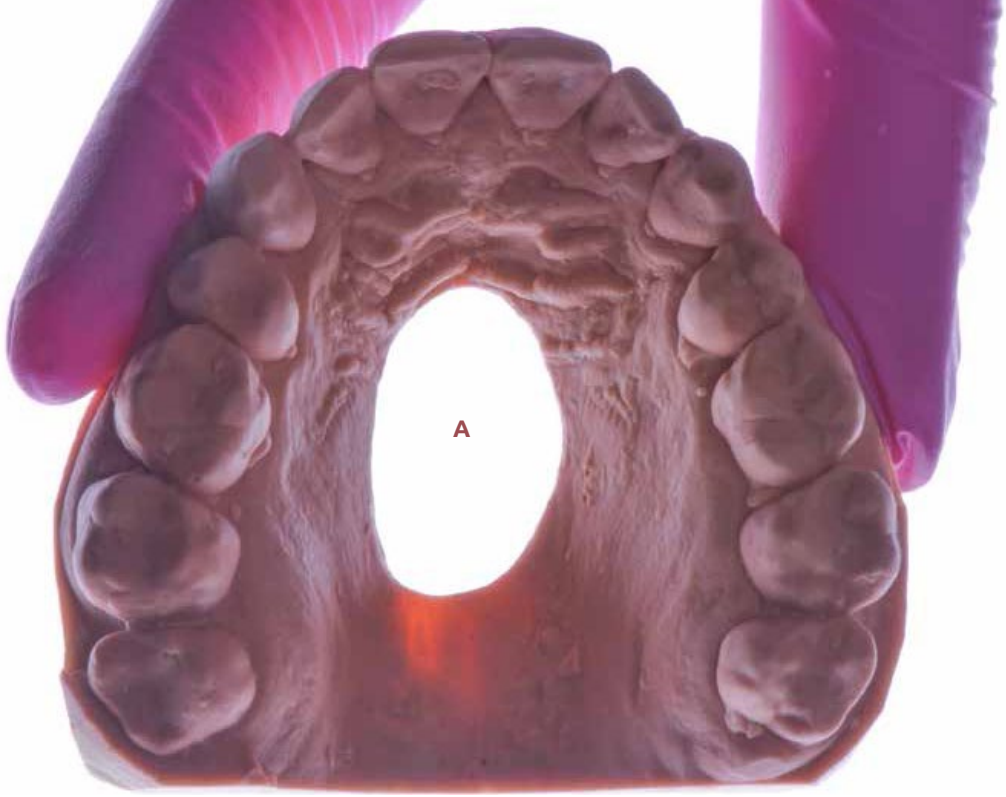

Figura 2.9: Os modelos devem ser recortados em forma de ferradura (ou "U), mantendo a região de maior interesse (dentes e rebordo alveolar) (A). Outra opção é, para os modelos que tenham o palato ou região de língua em gesso, abrir um amplo orifício nesta região (B), para que a placa de silicone, quando acionado o vácuo, seja corretamente plastificada nas áreas de interesse.

Figura 2.10: Placa de silicone de 1 mm deve ser utilizada para confeccionar a moldeira individual personalizada para o clareamento. Após a plastificação, a espessura central da placa reduz para aproximadamente 0,5 mm.

A

B



Figura 2.11: Os modelos devem ser posicionados (juntos ou individualmente) na máquina plastificadora a vácuo (A). Quando a placa de silicone deformar, criando um aspecto de "bolha", é o momento de realizar a plastificação desta sobre os modelos (B).

A

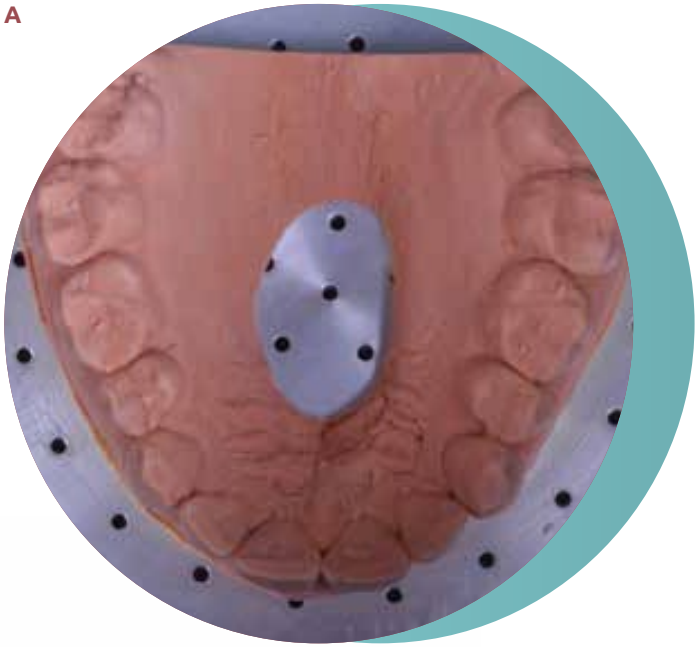

B

Figura 2.12: Modelo posicionado individualmente na máquina plastificadora, bem centralizado (A). A plastificação individual dos modelos resulta em uma uniformidade de espessura maior em todas as regiões, evitando áreas mais suscetíveis ao rasgamento ou áreas muito espessas (B).

• Passo a passo da técnica de consultório

Caso Clínico 3 - Ultradent

Figura 2.34 (A-D): Avaliação extra e intraoral frontal e lateral com o objetivo de diagnóstico, identificar a etiologia do escurecimento e avaliar as condições clínicas para decidir se o clareamento de consultório é a técnica mais indicada.

A

B

Figura 2.35 (A e B): Registro de cor inicial dos incisivos e caninos com dentes hidratados e auxílio de uma escala de cor. Esse registro permite não só o acompanhamento da evolução do tratamento, como também prediz o grau de clareamento, uma vez que dentes mais escuros permitem clareamentos mais efetivos.

Figura 2.36: Retratores de lábio e língua. Devido ao potencial cáustico do peróxido de hidrogênio, os tecidos moles da cavidade bucal devem ser protegidos com retratores para evitar a deglutição e o contato com os tecidos, o que pode levar a uma queimadura química.

Figura 2.37: Profilaxia com pedra-pomes e água para completa remoção de biofilme dental.

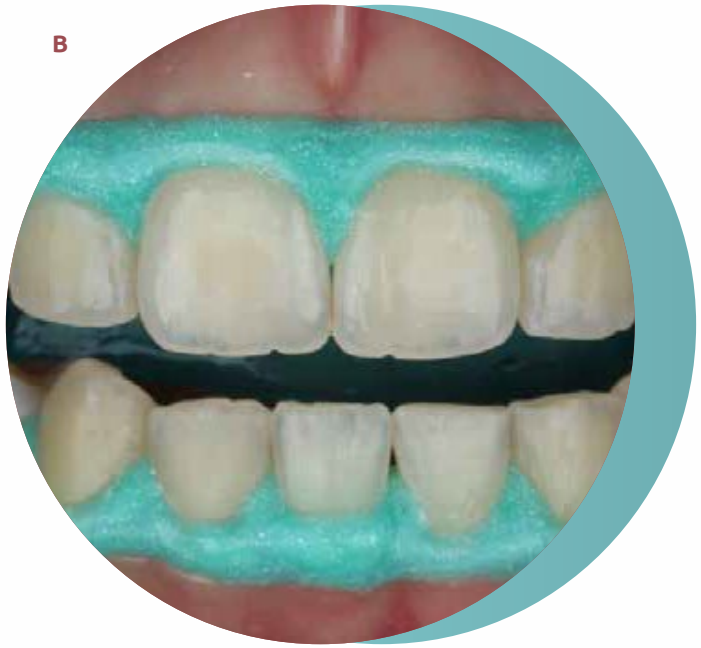

A

Figura 2.38: (A) Aplicação da barreira gengival fotopolimerizável para proteção de toda a área gengival que possa entrar em contato com o gel. (B) Barreira aplicada. Nessa etapa, deve-se sempre visualizar os dentes em um ângulo incisocervical para se certificar que não há falha de selamento, que permitirá o contato do gel com o tecido gengival.

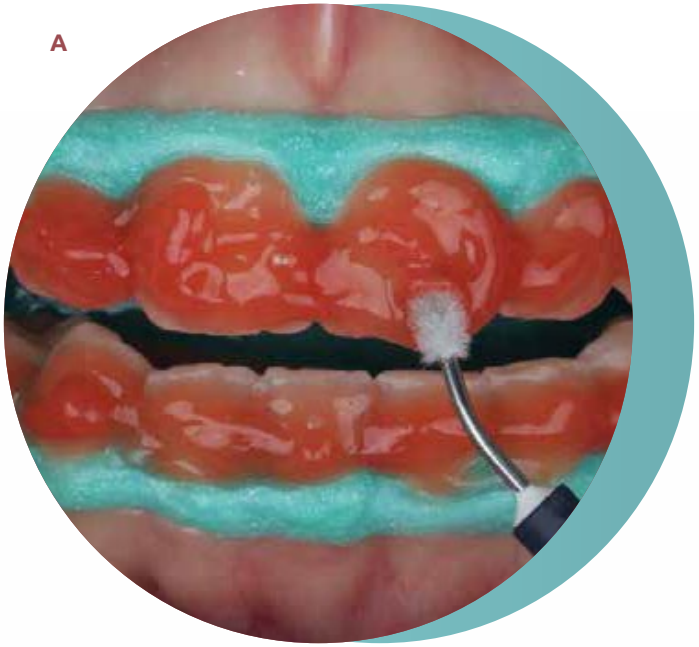

Figura 2.38: (A) Aplicação da barreira gengival fotopolimerizável para proteção de toda a área gengival que possa entrar em contato com o gel. (B) Barreira aplicada. Nessa etapa, deve-se sempre visualizar os dentes em um ângulo incisocervical para se certificar que não há falha de selamento, que permitirá o contato do gel com o tecido gengival.

PROTOCOLOS PARA CONTROLE DA HIPERSENSIBILIDADE DENTINÁRIA E REDUÇÃO DA SENSIBILIDADE PRÉ E PÓS-CLAREAMENTO

Alexandre Coelho Machado
Paulo Vinícius Soares
Paulo Sérgio Quagliatto
Igor Oliveiros Cardoso

• Protocolo clareador com aplicação prévia de agente dessensibilizante em mesma sessão

Paciente de 21 anos apresentou-se à consulta odontológica com a queixa principal referente aos dentes com a tonalidade mais escurecida. Após anamnese completa, exame clínico e teste de estímulo de HD com jatos de ar em todos os dentes, foi constatado índice de dor 8 no canino superior direito de acordo com a Escala Visual Analógica (EVA). Os demais dentes não apresentavam HD. A paciente relatou que sente dor neste mesmo dente durante o seu cotidiano, como, por exemplo, ao ingerir alimentos gelados e ácidos. Além disso, foi constatado hábito parafuncional de apertamento dentário excêntrico: hábito de apertar o dente 13 contra o antagonista em momentos de ansiedade. Assim, a paciente foi orientada quanto ao hábito de apertamento e realizado tratamento para HD em sessão única para posterior agendamento e realização do tratamento clareador. As etapas deste caso clínico estão descritas nas Figuras 3.1 a 3.15.

A

B

Figura 3.1: Aspecto inicial do canino superior direito que apresenta hipersensibilidade dentinária (EVA = 8) relacionado ao apertamento dental. Neste caso, a HD não está associada à dentina exposta visível clinicamente, LCNC ou RG. Vista frontal (A) e lateral (B).

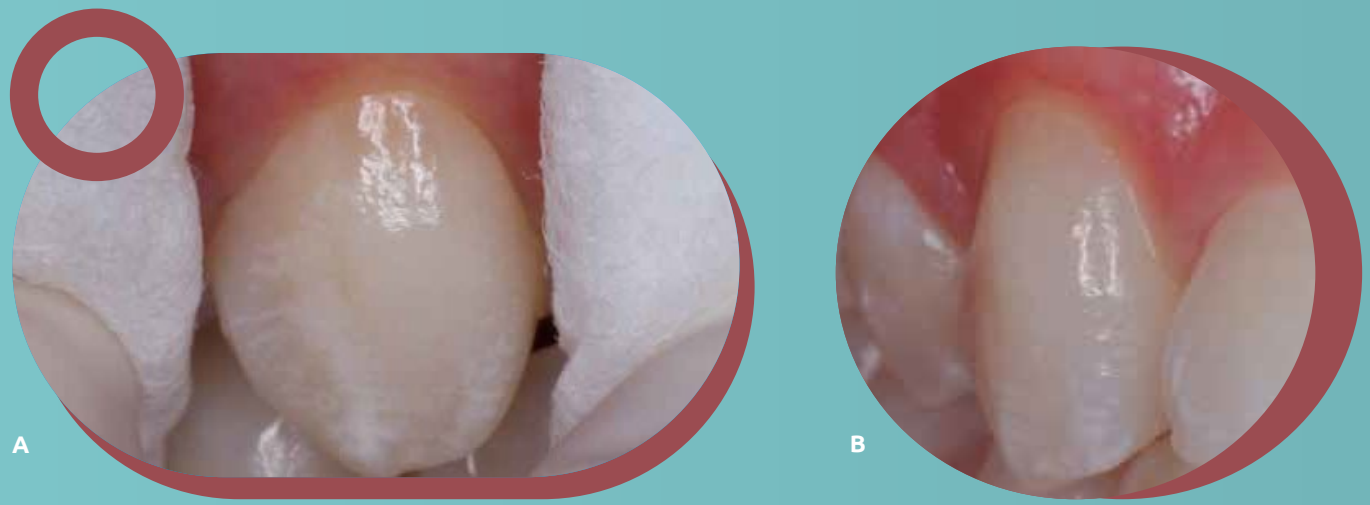

Figura 3.2: Teste de hipersensibilidade dentinária: o elemento dentário que recebe o estímulo é isolado dos demais com dois roletes de algodão, isolando as faces proximais e vestibul ar dos dentes adjacentes, a fim de evitar a passagem do estímulo para o dente contíguo e interferência no diagnóstico do dente de interesse (A). A seringa tríplice é posicionada a aproximadamente 1 cm de distância da cervical do dente e aplica-se o jato de ar por 2 segundos (B).

Figura 3.3: Profilaxia com taça de borracha e pasta profilática livre de óleo (Consepsis Scrub, Ultradent) diluída em solução de clorexidina 2%. Essa profilaxia, preferencialmente, deve ser realizada com pastas livres de óleo.

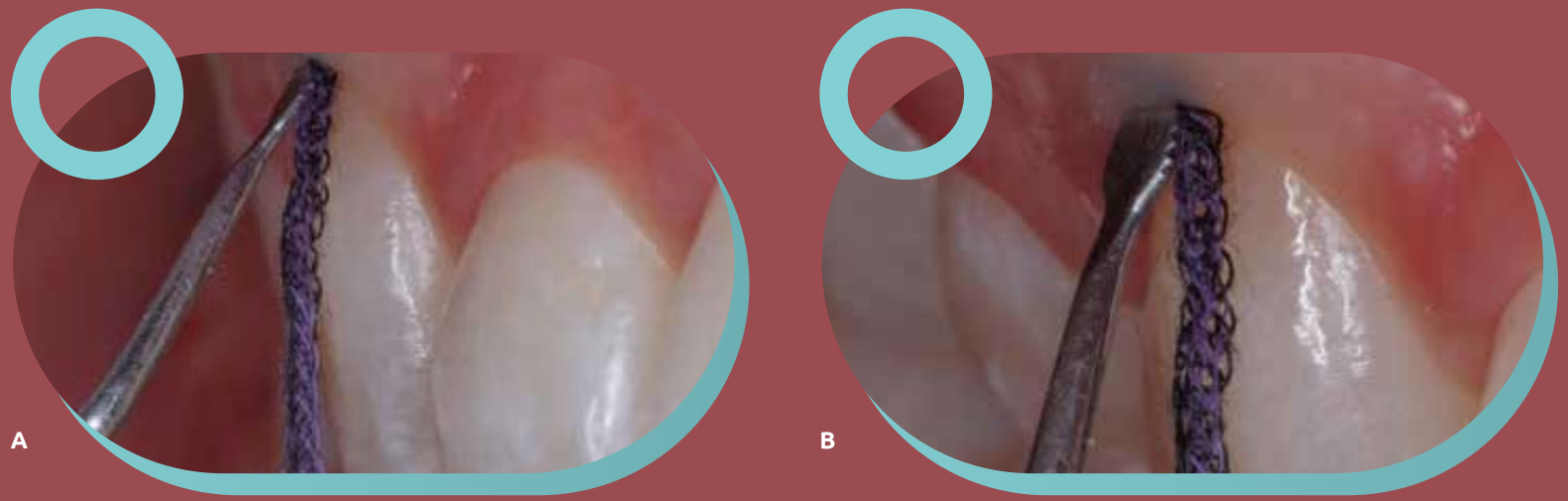

Figura 3.4: Isolamento relativo da região com uso de algodão, gaze, afastador labial e inserção do fio afastador #000 (Ultrapack, Ultradent) com espátula específica de inserção de fio (Fischer Ultrapak 171 Pequena, Ultradent) (A). Vista aproximada da inserção do fio afastador realizando o correto afastamento do tecido gengival, provocando leve isquemia e nenhum sangramento no local (B).

Figura 3.5: Fio afastador inserido no dente 13 realizando afastamento gengival para permitir a aplicação do dessensibilizante na região subgengival. Esta etapa deve ser realizada sem agentes hemostáticos e sem provocar sangramento.

Figura 3.6: Aplicação de dessensibilizante químico de ação neural à base de nitrato de potássio 3% (UltraEZ, Ultradent), com fio afastador em posição, durante 10 minutos no terço cervical do dente 13. O dessensibilizante deve ser levemente espalhado com microaplicador (KG Brush Regular, KG Sorensen) em toda a região cervical.

Figura 3.7: O dessensibilizante deve ser aplicado em direção ao sulco gengival com auxílio do microaplicador de menor diâmetro (KG Brush Fino, KG Sorensen) para atingir a maior área subgengival possível. O tempo total da aplicação do agente neural deve ser de 10 minutos.

Figura 3.8: Na mesma sessão, o dessensibilizante deve ser removido com gaze ou algodão umedecido; seguido de lavagem por 30 segundos (garantindo toda a remoção do gel dessensibilizante). Em seguida, o isolamento deve ser readequado para a aplicação de agente dessensibilizante obliterador.

Figura 3.9: O dessensibilizante químico de ação obliteradora composto por glutaraldeído 5% (Gluma Desensitizer, Kulzer) é aplicado utilizando microaplicador de pequena espessura da porção ativa (KG Brush Extra-fino, KG Sorensen).

Figura 3.10: O produto deve ser aplicado e espalhado por toda a superfície do terço cervical durante 30 segundos (A e B). O microaplicador não está "encharcado" com o produto, pois possíveis excessos podem causar injúrias ao tecido periodontal. Após espalhar o produto na cervical, deve-se aplicar intenso jato de ar (30 segundos) e lavar abundantemente a região (60 segundos).

Figura 3.11: O fio afastador é, então, removido para aplicação do agente selador. Para isso, o fio afastador deve ser removido no sentido do longo eixo do dente (e não em direção à vestibular) para evitar injúrias ao tecido periodontal.

Figura 3.12: Com o tecido periodontal afastado, devese aplicar agente selador à base de verniz fluoretado 5% (Enamelast, Ultradent). O verniz é aplicado com microaplicador e espalhado na região cervical.

Figura 3.13: Aspecto do verniz ainda em excesso, previamente à remoção de excessos.

Figura 3.14: Com um microaplicador de menor diâmetro, o verniz é espalhado sutilmente ao nível subgengival e os excessos.

A

B

Figura 3.15: Aspecto final do dente 13 após realização do protocolo dessensibilizante de sessão única. O paciente é orientado a não ingerir nenhum alimento, “passar a língua” e não higienizar (fio-dental e escovação) durante 4 horas. O aspecto estético retorna ao natural conforme ocorra a descamação do produto durante as escovações. Com a conclusão do protocolo dessensibilizante e controle dos fatores etiológicos, a paciente relatou ausência de dor (EVA = 0) com estímulo de jato de ar. Dessa forma, o tratamento clareador pode ser agendado com segurança e conforto para a paciente. Vista frontal (A) e lateral (B).

• Considerações Finais

Como sabemos, a Odontologia Estética é uma área que vem em amplo crescimento, tanto dos pacientes que procuram os seus tratamentos a cada dia mais, como também dos seus profissionais que vêm se transformando em referências na área.

O clareamento dental é um dos procedimentos mais procurados e a diferença entre um bom profissional para o que se torna referência no assunto está na educação continuada, em ir atrás de novos aprendizados e procurar respostas para as suas principais dúvidas. Este é o grande objetivo não apenas dos capítulos aqui apresentados, mas deste novo lançamento da Santos Pub.

• O livro

Os procedimentos de clareamento dental são amplamente conhecidos pelos profissionais e pela literatura da área. Ainda assim, muitos profissionais encontram no tratamento algumas dúvidas a respeito da quantidade e concentração ideal do agente clareador, qual a técnica mais indicada para cada caso e até mesmo como controlar a sensibilidade.

Por isso, Paulo Sérgio Quagliatto reuniu neste livro a experiência de professores, pesquisadores e clínicos, com o principal objetivo de estabelecer o protocolo clareador e restaurador, fazendo com que os profissionais e leitores conquistem o conhecimento necessário para dar um atendimento de excelência aos seus pacientes.

Confira todos os capítulos:

• Cap. 1: Histórico, Etiologia da Alteração de Cor, Indicações e Contraindicações, Mecanismo de Ação dos Géis Clareadores, Mitos e Realidades no Clareamento
• Cap. 2: Técnicas de Clareamento para Dentes Vitais
• Cap. 3: Protocolos para Controle da Hipersensibilidade Dentinária e Redução da Sensibilidade Pré e Pós-clareamento
• Cap. 4: Fontes Luminosas no Clareamento Dental
• Cap. 5: Técnicas de Clareamento para Dentes Não Vitais e Dentes com Calcificações
• Cap. 6: Tratamento de Manchas Brancas e Técnicas Restauradoras Diretas para Dentes Clareados
• Cap. 7: Técnicas Restauradoras Indiretas para Dentes Clareados: Fluxo Analógico versus Fluxo Digital
• Cap. 8: Efeitos dos Produtos Clareadores sobre os Materiais Restauradores Diretos e Indiretos

Quer se transformar em uma referência no assunto? A principal maneira é aprendendo com os melhores. Faça parte do time de profissionais qualificados e que garantem aos seus pacientes a máxima excelência em seus tratamentos.

Se interessou pelo livro? Clique no botão abaixo!

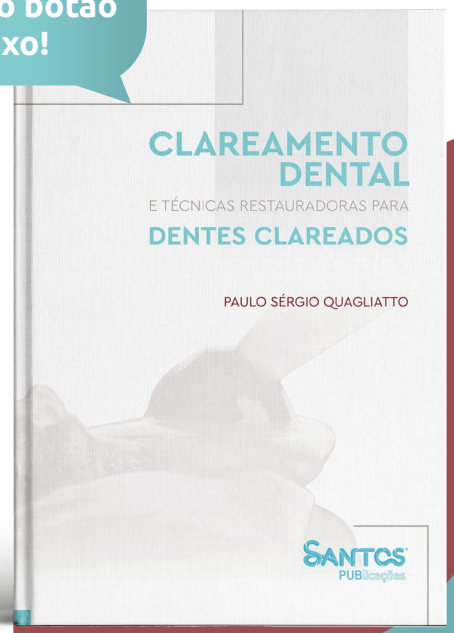

Clique aqui!

• O autor

• Paulo Sérgio Quagliatto

- Professor Titular da Área de Dentística e Materiais Odontológicos da Faculdade de Odontologia da Universidade Federal de Uberlândia.

- Especialista em Dentística pela Faculdade de Odontologia da Universidade Federal de Uberlândia.

- Mestre e Doutor em Dentística pela UNESP – Araraquara-SP.

- Research Fellow da University of San Antonio, Texas, EUA – 2000, 2001.

• Colaboradores

• Alessandra Reis Loguercio

Professora Associada e do Programa de Pós-graduação da FO-UEPG, Ponta Grossa - PR. Doutora em Materiais Dentários pela USP-SP, São Paulo. Pós-Doutora em Odontologia pela UFRJ, Rio de Janeiro.

• Alessandro Dourado Loguercio

Professor Associado e do Programa de Pós-graduação da FO-UEPG, Ponta Grossa - PR. Especialista e Mestre em Dentística pela FO-UFPEL, Pelotas-RS. Doutor em Materiais Dentários pela FO-USP, São Paulo.

• Alexandre Coelho Machado

Professor da Universidade Federal de Uberlândia (ESTES-UFU). Especialista em Prótese Dentária. Mestre e Doutor em Clínica Odontológica Integrada pela PPGOFO. UFU. Membro do Grupo de Pesquisa LCN-C-HD – UFU.

• Álvaro Augusto Junqueira Júnior

Graduado em Odontologia pela Universidade Federal de Alfenas (Unifal-MG). Especialista, Mestre e Doutor em Dentística pela Faculdade de Odontologia de Ribeirão Preto, Universidade de São Paulo (FORP - USP).

• André Luiz Fraga Briso

Professor Associado da Disciplina de Dentística da Faculdade de Odontologia de Araçatuba -Unesp. Livre Docente pela FO-A-UNESP. Mestrado e Dourado pela FOP – Unicamp. Coordenador do Programa de Pósgraduação em Odontologia da FOA-UNESP. Bolsista Produtividade em Pesquisa da CNPQ.

• Andréa Brito Conceição

Mestre e Doutora em Dentística pela FOP/UPE. Palestrante e Pesquisadora na Área de Odontologia Estética e Clareamento Dental. Professora de Dentística e Diretora do Evoluzione Dental.

• Camila Imperador Rodrigues Alves

Acadêmica de Odontologia na FOP-Unicamp.

• Carlos José Soares

Graduado em Odontologia e Especialista em Dentística pela UFU. Mestre e Doutor em Dentística pela FOPUnicamp. Pós-Doutorado na University of Minnesota. Professor da Área de Dentística e Materiais Odontológicos e do Programa de Pós-graduação em Odontologia da FOUFU.

• Ewerton Nocchi Conceição

Especialista em Dentistica pela FO/UFSC. Mestre e Doutor em Materiais Dentários pela FOP-Unicamp. Membro Credenciado da Sociedade Brasileira de Odontologia Estética (SBOE). Coordenador de Cursos em Odontologia Estética do Evoluzione Dental.

- **Fabiano Marson**

Mestre e Doutor em Dentística pela UFSC – Florianópolis-SC. Pós-doutor pela UEM-PR. Professor Coordenador de Especialização em Prótese Dental Press – Maringá-Pr e de cursos CPO – Presidente Prudente-SP e IOA – João Pessoa-PB. Autor de 2 livros e 8 capítulos.

- **Guilherme Faria Moura**

Graduado, Mestre e Doutorado pela Universidade Federal de Uberlândia. Doutorado pela Universidade de Michigan – EUA. Professor de Dentística e Materiais Dentários do Centro Universitário do Triangulo (UNITRI) – Uberlândia-MG.

- **Gustavo Mendonça**

Professor Associado do Departamento de Ciências Biológicas e Prótese da Universidade de Michigan- EUA. Especialista em Prótese pelo CFO. Mestrado em Odontologia pela FO-UFU-MG. Doutorado em Ciências Genômicas e Biotecnologia pela Universidade Católica de Brasília. Pós-doc em Biologia Óssea pela Universidade da Carolina do Norte-EUA.

- **Igor Oliveiros Cardoso**

Professor do Centro Universitário do Triângulo (UNITRI). Especialista em Prótese Dentária. Mestre e Doutorando em Clínica Odontológica Integrada – PPGO-FO.UFU. Membro do Grupo de Pesquisa LCNC-HD – UFU.

- **Jorge Eustáquio**

Mestre em Dentística pela CPO São Leopoldo Mandic, Campinas-SP.

- **José Carlos Garófalo**

Especialista e Mestre em Dentística pela FO-USP. Coordenador do curso de Especialização em Dentística da Sociedade Paulista de Ortodontia - SP. Coordenador do curso de Atualização em Odontologia Estética e Adesiva do Espaço Garófalo-SP.

- **Laura Machado Martins Quagliatto**

Graduada em Odontologia pela FO-UFU-MG. Residência em Pacientes Especiais pela FO - UFU-MG. Mestre em Odontologia pela FO-UFU - MG. Professora Responsável de Odontologia para Pacientes com Necessidades Especiais e Semiologia e Professora Auxiliar em Materiais Dentários – FAMP – Mineiros-GO.

- **Leandro Augusto Hilgert**

Professor Associado de Dentística da Universidade de Brasília (UnB). Especialista, Mestre e Doutor em Dentística pela Universidade Federal da Santa Catarina. PhD em Ciências Médicas (Odontologia/Cariologia) pela Universidade Radboud de Nijmegen, Holanda.

- **Leandro de Moura Martins**

Professor de Dentística da Faculdade de Odontologia da Universidade Federal do Amazonas (UFAM). Especialista em Dentística pela Faculdade de Odontologia de Bauru da Universidade de São Paulo. Mestre em Materiais Dentários pela Faculdade de Odontologia de Bauru da Universidade de São Paulo. Doutor em Reabilitação Oral pela Faculdade de Odontologia de Bauru da Universidade de São Paulo.

- **Leonardo Fernandes da Cunha**

Professor da Universidade de Brasília (UnB). Mestre e Doutor pela FOB-USP. Professor convidado dos Cursos da Funorte Franca, Aracaju e Brasília.

- **Luciana Mendonça da Silva**

Professora de Dentística da Faculdade de Odontologia da Universidade Federal do Amazonas (UFAM). Especialista em Dentística pelo HRAC-USP Bauru. Mestre em Materiais Dentários pela Faculdade de Odontologia de Bauru da Universidade de São Paulo. Doutora em Dentística pela Faculdade de Odontologia de Bauru da Universidade de São Paulo.

- **Ludmila Cavalcanti de Mendonça**

Graduada em Odontologia pela Universidade de Uberaba. Especialista em Dentística pela UFU. Mestre em Reabilitação Oral e Doutoranda em Clínica Odontológica pela FOUFU. Professor da Escola Técnica em Saúde da UFU.

- **Marcelo Alves**

Especialista em Dentística pela FOR-USP. MBA em Gestão de Sistemas de Saúde na FGV. Clínica Particular em Ribeirão Preto – SP.

- **Morgana Guilherme de Castro**

Professora da Universidade Federal de Uberlândia – ESTES - UFU. Especialista em Periodontia e Implantodontia. Mestre e Doutora em Clínica Odontológica Integrada – PPGO - FO. UFU.

- **Patrícia Magno dos Santos Matias**

Mestre e Doutoranda em Odontologia pela Universidade de Brasília (UnB). Especialista em Endodontia pela Associação Brasileira de Cirurgiões-Dentistas (ABCD-DF).

- **Paulo Vinícius Soares**

Especialista, Mestre e Doutor em Dentística pela FOPUNICAMP. Pós-Doutorado na University of Illinois, Chicago-EUA. Coordenador do Grupo de Pesquisa LCNCFO- UFU. Professor da Área de Dentística e Materiais Odontológicos e do Programa de Pós-graduação em Odontologia da FOUFU.

- **Rafael Calixto**

Especialista, Mestre e Doutor em Dentística Estética pela UNESP – Araraquara-SP. Professor do Curso Master em Reabilitação da UCAM – Madri/Espanha. Ministrador de Palestras no Brasil, América Latina e Europa. Clínica Particular em Ribeirão Preto-SP.

- **Rafael Thomaz Mar da Silva**

Especialista em Dentística pela Única/Uninorte. Mestre em Odontologia pela Faculdade de Odontologia de Bauru da Universidade de São Paulo. Professor da Especialização em Dentística da Única/Facsete.

- **Raphael Monte Alto**

Professor Associado da disciplina de Clínica Integrada da UFF-Niterói. Especialista em Dentísitica pela UFF-Niterói, em Prótese pela ABO-Niterói e em Implantodontia pela UFF-Niterói. Mestre em Clínica Odontológica pela UFF-Niterói e Doutor em Dentística pela Universidade do Estado do Rio de Janeiro. Pósdoutor em Odontologia pela Universidade Federal do Amazonas.

- **Rodrigo Sant'anna Aguiar dos Reis**

Graduado em Odontologia pela Unigranrio. Dual Degree Master of Science in Restorative Dentistry and Biomaterial: The University of Michigan. Doutor em Odontologia pela UERJ. Especialização em Implantodontia Oral pela UNESA.

- **Ubiracy Gaião**

Doutor em Dentística pela Universidade Estadual Paulista "Júlio de Mesquita Filho" – Araraquara. Mestre e Especialista em Dentística pela Indiana University School of Dentistry. Especialista em Prótese Dentária pela Associação Odontológica do Norte do Paraná. Especialista em Endodontia pela Universidade Federal do Paraná. Professor do curso de especialização em Dentística da Universidade Positivo.

• Quer saber quem somos?

Possuímos uma trajetória de mais de 35 anos, atuando no segmento editorial médico e odontológico, com mais de 1.000 obras publicadas. Temos o objetivo de estar em constante transformação e evolução, seguindo ansiosos por projetos editoriais que fazem a diferença na vida dos leitores. Sendo assim, buscamos continuar, com disposição e entusiasmo, com a publicação de novas obras de grande contribuição para a Odontologia atual e continuar a fazer história na produção editorial científica do mundo. **Nós somos a SANTOS PUBLICAÇÕES.**

SANTOS®
PUBlicações

SANTOS®
PUBlicações

santospub.com.br

DOA COMM