



# Sumário

<b>1</b>	<b>Anatomia Cirúrgica dos Sulcos e Giros do Cérebro</b>	<b>1</b>
1.1	Definições	1
1.2	Superfície Superolateral	2
1.3	Como Diferenciar o Sulco Pré-Central do Pós-Central	3
1.4	Lobo Frontal	3
1.5	Há um Ponto Craniométrico para o Giro Frontal Inferior?	4
1.6	Lobo Temporal	7
1.7	Lobo Parietal	9
1.8	Lobo Occipital	10
1.9	Lobo Insular	11
1.10	Superfície Medial	12
1.11	Superfície Basal	15
	Bibliografia Sugerida	18
<b>2</b>	<b>Anatomia Cirúrgica do Lobo Frontal</b>	<b>19</b>
2.1	A Superfície Superolateral	20
2.1.1	Caso Cirúrgico 1	21
2.2	A Superfície Medial	29
2.2.1	Caso Cirúrgico 2	29
2.2.2	Caso Cirúrgico 3	32
2.3	A Superfície Basal	34
2.3.1	Caso Cirúrgico 4	34
	Bibliografia Sugerida	38

<b>3</b>	<b>Anatomia Cirúrgica dos Lobos Parietal e Occipital</b> .....	<b>39</b>
3.1	Introdução.....	39
3.1.1	A Superfície Superolateral.....	39
3.1.2	Caso 1, Superfície Lateral.....	40
3.2	Questões Mais Importantes sobre o Caso 1.....	41
3.2.1	Qual a localização da malformação arteriovenosa (MAV)? Que marcos devem ser identificados no intraoperatório para orientar a ressecção? .....	41
3.2.2	Qual a craniotomia apropriada para se abordar tal patologia? Que marcos craniométricos podem ser usados para planejá-la? ....	41
3.2.3	Que estruturas profundas estão envolvidas nessa lesão? Quais as funções relacionadas com ela? É compatível com a avaliação neuropsicológica? .....	42
3.2.4	Quanto ao Caso 1 (Figs. 3.2, 3.4, 3.5 e 3.6), na superfície lateral, considerando as imagens angiográficas mostradas adiante, qual é a vascularização relacionada?.....	43
3.3	Caso 2: Superfície Lateral.....	46
3.3.1	Com base na figura, qual a localização da MAV? .....	47
3.3.2	Há alguns pontos craniométricos relevantes para o lóbulo parietal inferior?.....	48
3.3.3	Quais as estruturas profundas relacionadas com o lóbulo parietal inferior?.....	48
3.3.4	Por fim, ainda quanto ao Caso 2, qual a vascularização dessa MAV? ....	48
3.4	Superfície Medial .....	48
3.4.1	Onde a MAV está localizada? .....	50
3.4.2	Que artérias suprem essa MAV?.....	50
3.5	Superfície Silviana .....	52
3.6	Lobo Occipital.....	52
	Bibliografia Sugerida .....	55
<b>4</b>	<b>Anatomia Cirúrgica do Lobo Temporal</b> .....	<b>57</b>
4.1	Introdução.....	57
4.2	Corno Inferior do Ventrículo Lateral e Limites .....	59
4.3	Tronco Temporal.....	59
4.4	Estrato Sagital.....	62
4.5	Funções do Lobo Temporal.....	63

4.5.1 Superfície Lateral do Lobo Temporal.....	63
4.5.2 Vascularização da Superfície Temporal Lateral.....	65
4.5.3 Abordagens à Superfície Lateral do Lobo Temporal .....	67
4.6 Planejamento da Cirurgia.....	69
4.6.1 Parte Posterior da Superfície Lateral.....	69
4.7 Planejamento da Cirurgia.....	72
4.8 A Superfície Medial do Lobo Temporal.....	72
4.8.1 Anatomia Superficial.....	72
4.8.2 Vascularização da Superfície Temporal Medial .....	78
4.9 Ramos da ACP para o Lobo Temporal Medial .....	79
4.9.1 Drenagem Venosa .....	81
4.10 Superfície Basal do Lobo Temporal.....	83
4.10.1 Anatomia da Superfície .....	83
4.10.2 Vascularização da Superfície Temporal Basal .....	85
4.10.3 Abordagens ao Lobo Temporal Medial e Basal .....	86
4.11 Superfície Silviana do Lobo Temporal.....	96
4.11.1 Anatomia da Superfície.....	96
4.11.2 Vascularização da Superfície Silviana do Lobo Temporal.....	99
4.11.3 Abordagens à Superfície Silviana do Lobo Temporal.....	100
Bibliografia Sugerida.....	104
<b>5 Anatomia Cirúrgica do Núcleo Central dos Hemisférios</b> <b>(Central Core).....</b>	<b>105</b>
5.1 Introdução.....	105
5.2 Córtex Insular .....	106
5.3 Cápsula Extrema, Claustro e Cápsula Externa .....	115
5.4 Núcleo Lentiforme .....	117
5.5 Núcleo Caudado.....	117
5.6 Cápsula Interna.....	118
5.7 Tálamo .....	119
Bibliografia Sugerida.....	120
<b>6 Anatomia Cirúrgica dos Ventrículos Laterais .....</b>	<b>121</b>
6.1 Fórnix.....	123
6.2 Corpo Caloso.....	128

6.3	Forame de Monro .....	130
6.4	Vascularização .....	131
6.5	Corno Frontal.....	132
6.6	Corpo do Ventrículo Lateral.....	135
6.7	Átrio e Corno Posterior .....	136
6.8	Corno Temporal.....	137
	Bibliografia Sugerida.....	138
<b>7</b>	<b>Anatomia Cirúrgica do Terceiro Ventrículo.....</b>	<b>141</b>
7.1	Parede Anterior .....	142
7.2	Assoalho .....	143
7.3	Teto.....	144
7.4	Parede Posterior .....	146
7.5	Parede Lateral .....	147
7.6	Vascularização.....	148
	Bibliografia Sugerida.....	149
<b>8</b>	<b>Anatomia Cirúrgica do Cerebelo e do Quarto Ventrículo.....</b>	<b>151</b>
	Bibliografia Sugerida.....	163
<b>9</b>	<b>Anatomia Cirúrgica do Mesencéfalo.....</b>	<b>165</b>
9.1	Introdução.....	165
9.2	Relações Cisternais .....	167
9.3	Relações Vasculares.....	168
9.4	Relações com os Nervos Cranianos .....	168
9.5	Relações Cisternais .....	171
9.6	Relações Vasculares.....	171
9.7	Relações com Nervos Cranianos .....	171
9.8	Relações Cisternais .....	176
9.9	Relações Vasculares.....	176
9.10	Fissura Cerebelomesencefálica .....	177
	Bibliografia Sugerida.....	177
<b>10</b>	<b>Anatomia Cirúrgica da Ponte.....</b>	<b>179</b>
10.1	Introdução.....	179
10.2	Caso Ilustrativo 1 .....	181

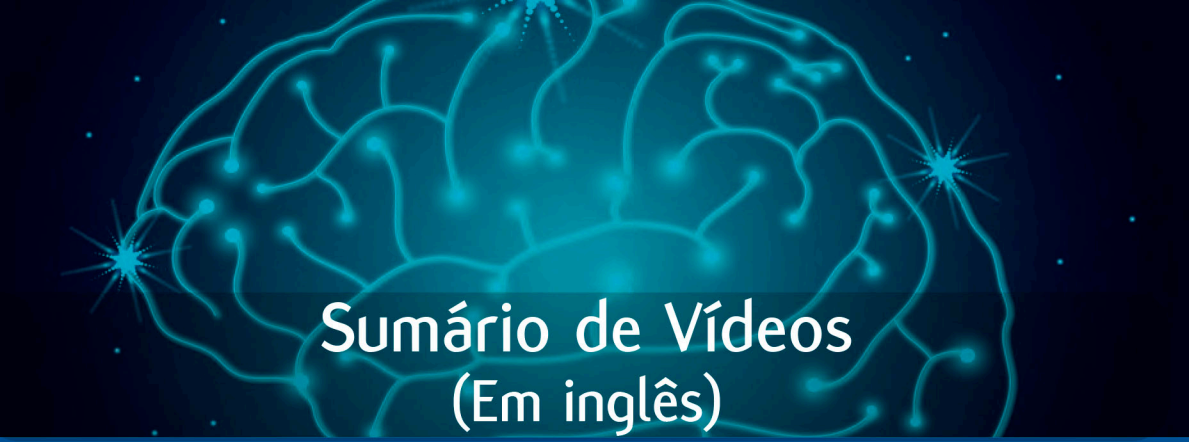
10.2.1 Superfície Anterior: Relações Cisternais, Vasculares e dos Nervos Cranianos.....	183
10.2.2 Superfície Lateral: Relações Cisternais, Vasculares e Nervos Cranianos .....	183
10.3 Caso Ilustrativo 2 .....	188
10.4 Caso Ilustrativo 3 .....	190
10.5 Caso Ilustrativo 4 .....	196
Bibliografia Sugerida .....	198
<b>11 Anatomia Cirúrgica da Medula Oblonga .....</b>	<b>201</b>
11.1 Introdução.....	201
11.2 Configuração Externa.....	202
11.2.1 Superfície Ventral .....	202
11.2.2 Superfície Lateral .....	202
11.2.3 Superfície Dorsal.....	202
11.3 Configuração Interna.....	205
11.3.1 Substância Cinzenta.....	205
11.3.2 Substância Branca.....	206
11.4 Anatomia Vascular da Medula.....	208
11.5 Considerações Cirúrgicas .....	210
11.5.1 Bulbo Anterolateral.....	210
11.5.2 Bulbo Posterior.....	211
11.6 Abordagem Lateral Extrema.....	212
11.6.1 Posicionamento .....	212
11.7 Tricotomia.....	212
11.7.1 Marcação, Antissepsia e Incisão do Couro Cabeludo.....	212
11.8 Craniotomia.....	212
11.9 Caso Ilustrativo .....	213
Bibliografia Sugerida.....	217
<b>12 Anatomia Cirúrgica das Cisternas Basais Anteriores.....</b>	<b>219</b>
12.1 Introdução.....	219
12.2 As Cisternas .....	219
12.2.1 Cisterna Hemisférica .....	219
12.2.2 Cisterna Carótida .....	221

12.2.3 Cisterna Quiasmática.....	225
12.2.4 Cisterna de Sylvius.....	227
12.2.5 Cisterna Olfatória.....	230
12.2.6 Cisterna da Lâmina Terminal.....	231
12.2.7 Cisterna Pericalosa.....	232
12.3 Conclusão.....	233
Bibliografia Sugerida.....	233
<b>13 Anatomia Cirúrgica das Cisternas Basais Posteriores.....</b>	<b>235</b>
13.1 Cisterna Interpeduncular.....	235
13.1.1 Caso Clínico 1.....	237
13.2 Cisterna Crural.....	238
13.3 Cisterna Ambiente.....	239
13.3.1 Caso Clínico 2.....	240
13.4 Cisterna Quadrigêmea.....	241
13.5 Cisterna do <i>Velum Interpositum</i> .....	242
13.6 Relações de Incisura Tentorial.....	243
13.7 Relações Arteriais.....	244
13.8 Relações Venosas.....	245
Bibliografia Sugerida.....	246
<b>14 Anatomia Cirúrgica das Cisternas da Fossa Posterior.....</b>	<b>247</b>
14.1 Cisternas da Fossa Posterior.....	247
14.1.1 Cisterna Magna.....	247
14.1.2 Cisterna Interpeduncular.....	248
14.1.3 Cisterna Pré-pontina.....	249
14.1.4 Cisterna Pré-medular.....	250
14.1.5 Cisterna Quadrigeminal.....	250
14.2 Cisterna Cerebelar Superior.....	252
14.2.1 Cisterna Pontocerebelar.....	253
14.2.2 Cisterna Cerebelomedular.....	254
14.3 Conclusão.....	255
Bibliografia Sugerida.....	256

<b>15 Anatomia Cirúrgica da Região Selar</b> .....	<b>257</b>
15.1 Relações Ósseas.....	257
15.2 Osso Esfenoide.....	257
15.3 Seio Esfenoidal.....	261
15.4 Glândula Pituitária e Diafragma da Sela.....	266
15.5 Sela e Artéria Carótida.....	266
15.6 Relações Suprasselares.....	269
15.7 Considerações Finais.....	275
Bibliografia Sugerida.....	279
<b>16 Anatomia Cirúrgica da Região Parasselar</b> .....	<b>281</b>
16.1 Osso Esfenoide.....	281
16.2 Seio Cavernoso.....	283
16.3 Nervo Trigêmeo.....	285
16.4 Artéria Oftálmica.....	290
16.5 Processo Clinoide Anterior.....	291
16.6 Suporte Óptico.....	292
16.7 Clinoidectomia Anterior.....	293
Bibliografia Sugerida.....	296
<b>17 Anatomia Cirúrgica do Forame Magno</b> .....	<b>297</b>
17.1 Caso Cirúrgico 1.....	298
17.2 Caso Cirúrgico 2.....	301
17.3 Caso Cirúrgico 3.....	304
17.4 Conclusão.....	306
Bibliografia Sugerida.....	306
<b>18 Anatomia Cirúrgica da Região da Pineal</b> .....	<b>307</b>
18.1 Anatomia da Região da Pineal ou Espaço Incisural Posterior.....	307
18.1.1 Introdução.....	307
18.1.2 Relações Neurais.....	308
18.1.3 Relações Cisternais.....	313
18.1.4 Relações Ventriculares.....	313

18.1.5 Relações Arteriais .....	315
18.1.6 Relações Venosas .....	319
18.2 Considerações Cirúrgicas .....	323
18.3 Caso Ilustrativo .....	327
Bibliografia Sugerida .....	329
<b>Índice remissivo .....</b>	<b>331</b>





# Sumário de Vídeos (Em inglês)

## Capítulo 2

Microsurgery for AVM of the Precentral and Upper Frontal Sulcus

## Capítulo 3

Microsurgery for AVM of the Post Central Sulcus

## Capítulo 4

Microsurgical Resection of an Inferior Temporal Sulcus AVM

## Capítulo 5

Microsurgical Treatment for a Large Cavernous Malformation

## Capítulo 6

Microsurgical Treatment for a Choroid Fissure AVM

## Capítulo 7

**Vídeo 1** Endoscopic Third Ventriculostomy for Treatment of Obstructive Hydrocephalus

**Vídeo 2** Microsurgical Treatment for Colloid Cyst of the Third Ventricle

**Vídeo 3** Interhemispheric Transcallosal – Transchoroidal Approach for a Thalamo-mesencephalic Cavernous Malformation

## Capítulo 8

Microsurgical Resection of a Inferior Semilunar Lobule AVM

## Capítulo 9

Microsurgical Resection of a Midbrain Cavernoma

## Capítulo 10

Microsurgical Treatment for a Cavernous Malformation of the Pons

## Capítulo 11

Microsurgery for Brainstem Cavernoma

## Capítulo 12

Microsurgery for PCom Aneurysm

## Capítulo 13

Microsurgical Treatment for a Tentorial Dural AV Fistula

## Capítulo 14

Video 1 Microsurgery for Cerebellomesencephalic Fissure AVM

Video 2 Microsurgery for Neurovascular Decompression Of Trigeminal Nerve

## Capítulo 15

Microsurgery by Endonasal Endoscopy for GH Producing Pituitary Adenoma

## Capítulo 16

Video 1 Microsurgery for Lesser Sphenoid Wing Meningioma

Video 2 Microsurgery with Intradural Anterior Clinoidectomy for Clipping Ophthalmic Aneurysm

## Capítulo 17

Microsurgical Treatment for a Foramen Magnum Hemangioblastoma

## Capítulo 18

Microsurgical Treatment for Anaplastic Ganglioglioma of the Pineal Region

# Anatomia Cirúrgica dos Sulcos e Giros do Cérebro

## 1.1 Definições

O sulco é uma depressão delimitada por dois giros vizinhos, que são as circunvoluções do córtex cerebral. Em termos históricos, fissuras foram definidas como um sulco mais profundo; no entanto, desde 1955, a única fissura reconhecida é a inter-hemisférica. Os sulcos e giros, então, compõem a superfície cortical do cérebro.

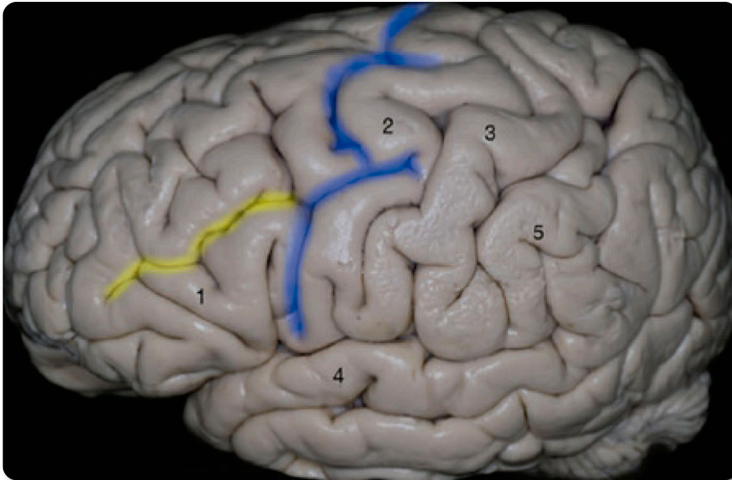
O cérebro é composto pelo telencéfalo e pelo diencefalo. O telencéfalo é composto por dois hemisférios conectados por três comissuras, que incluem o corpo caloso, a comissura anterior e a do hipocampo (fórnix). O diencefalo é formado pelo tálamo, pelo hipotálamo, pelo epitálamo, pelo subtálamo e pelo metatálamo. De acordo com nosso entendimento cirúrgico, consideramos o tálamo como centro do encéfalo porque temos os hemisférios o circundando, lateralmente os núcleos da base (que também fazem parte dos hemisférios) e a cápsula interna e inferiormente ao tálamo, fica o tronco cerebral.

O cérebro tem três superfícies: superolateral, medial e inferior, cada uma tendo um grupo de sulcos e giros. O primeiro conceito importante é identificar os sulcos, que são 100% constantes em cada uma delas, porque serão os marcos para o reconhecimento da anatomia superficial.

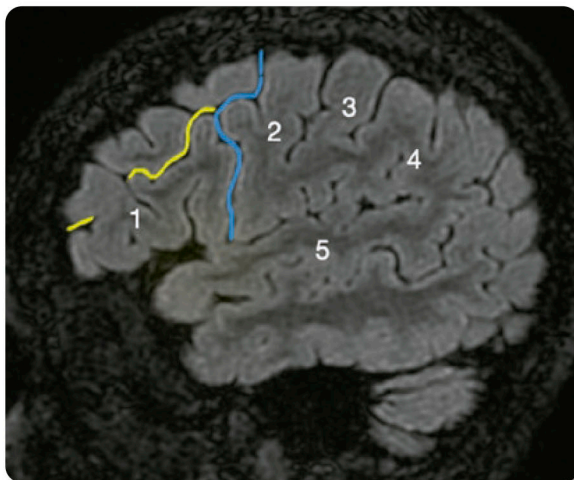
Como neurocirurgiões, enfrentamos o tempo todo o desafio de transpor os diagnósticos radiológicos topográficos de determinada doença cerebral através de uma pequena abertura na cabeça dos pacientes denominada craniotomia, de modo que, neste capítulo e nos próximos, tivemos a incumbência de ajudar os leitores nessa tarefa árdua.

## 1.2 Superfície Superolateral

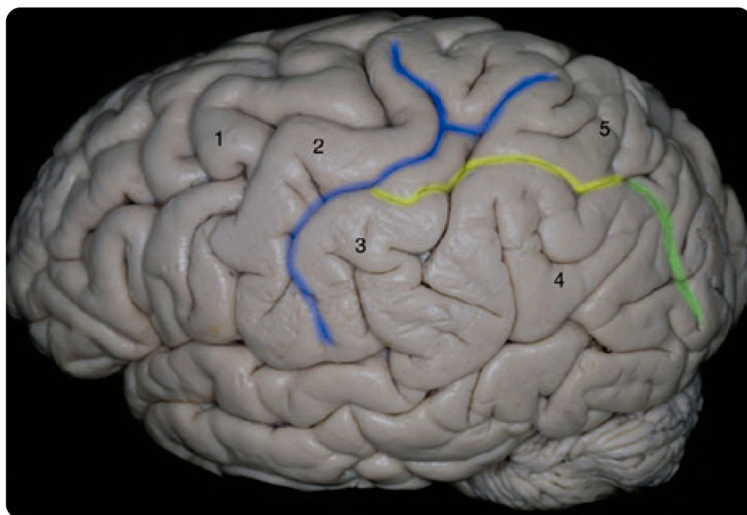
Os sulcos das superfícies superolateral e basal apontam na direção dos ventrículos; por essa razão, algumas patologias, como malformações arteriovenosas apresentam uma forma cônica. Há várias estratégias para identificar/reconhecer o padrão de giros e sulcos na superfície lateral, porém há uma estratégia que pode ser aplicada a espécimes anatômicas, imagens radiológicas ou durante cirurgia. É preciso encontrar uma conexão terminolateral entre dois sulcos, uma vertical e outra horizontal (Figs. 1.1 e 1.2). Portanto, só há duas opções para o sulco vertical ou o que está conectado pelo lado: o sulco pré-central ou o pós-central (Fig. 1.3).



**Figura 1.1.** Incidência lateral e superior mostrando a conexão terminolateral entre um sulco vertical (amarelo) e um horizontal (azul), que é o sulco pré-central. Essa identificação e o entendimento de tal relação nos permitem identificar com clareza os giros numerados: o pré-central (2), o pós-central (3), o supramarginal (5), o temporal superior (4) e o frontal inferior (1).



**Figura 1.2.** Imagem real de ressonância magnética do cérebro na sequência Cube-FLAIR e sua incidência sagital. A linha amarela (sulco frontal inferior) é o sulco vertical que se conecta com o lado lateral do sulco pré-central (azul). Agora fica fácil identificar os giros numerados: o pré-central (2), o pós-central (3), o supramarginal (4), o frontal inferior (1) e o temporal superior (5).



**Figura 1.3.** A incidência posterolateral mostra o sulco horizontal, que é o intraparietal (amarelo), o qual se conecta com o lado lateral do sulco vertical (azul), que deve ser o sulco pós-central, porque o vertical (amarelo) segue do sentido posterior para anterior. Então, fica simples identificar as estruturas numeradas: giro pré-central (1), giro pós-central (2), giro supra-marginal (3), giro angular (4) e lóbulo parietal superior (5). O sulco verde é o intraoccipital, que é contínuo com o sulco intraparietal (amarelo).

### 1.3 Como Diferenciar o Sulco Pré-Central do Pós-Central

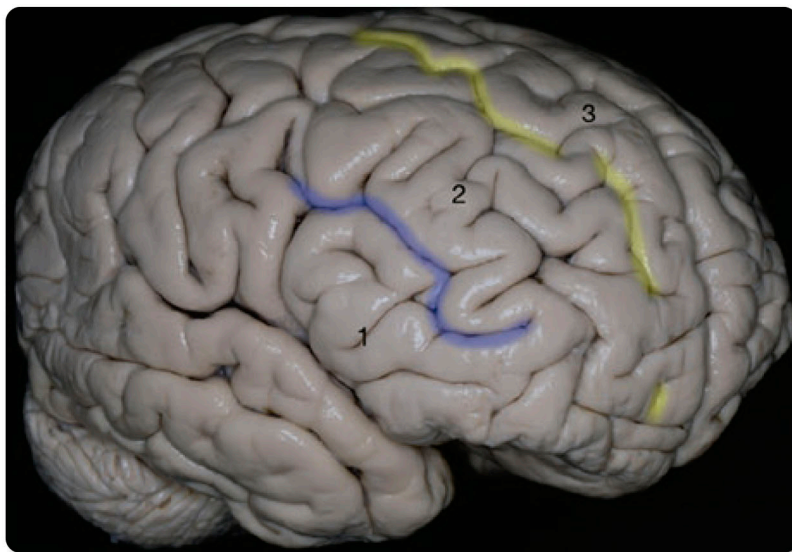
Ambos os sulcos podem ser identificados pelo reconhecimento da relação entre um sulco horizontal que se conecta com um sulco vertical (conexão terminolateral); o sulco pré-central é sempre anterior e o pós-central sempre está localizado posteriormente, sendo ambos sulco vertical (Fig. 1.3).

É possível identificar o sulco pré-central, o giro pré-central, o sulco central, o giro pós-central e o sulco pós-central quando se identifica uma relação anatômica, ou seja, a conexão terminolateral entre um sulco horizontal com um sulco vertical. Se essa relação acontecer posteriormente, o sulco vertical é o pós-central e, se acontecer anteriormente, o sulco vertical é o pré-central.

O sulco central tem um formato de S oblíquo e raramente se conecta a um sulco horizontal. Ele segue de posterior para anterior e de medial para lateral; sua extremidade superior pode ser identificada 5 cm posteriormente ao bregma e a inferior a 7 cm acima da fosseta pré-auricular.

### 1.4 Lobo Frontal

Na superfície superolateral, o lobo frontal é formado por três sulcos: dois horizontais que delimitam três giros e um vertical, que é o sulco pré-central (Fig. 1.4). Os dois sulcos horizontais, sulcos frontais superior e inferior, delimitam de superior-medial para inferior-lateral,



**Figura 1.4.** A incidência anterolateral da superfície lateral do lobo frontal, dois sulcos, delineiam três giros: o frontal inferior (1), o frontal inferior (azul), o frontal médio (2), o frontal superior (amarelo) e o frontal superior (3).

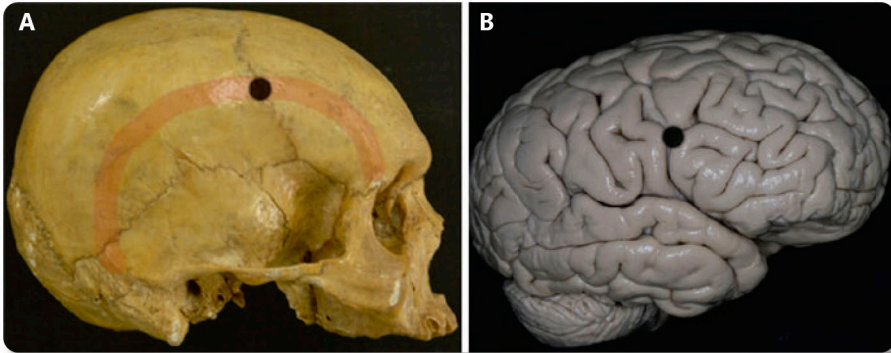
giros frontais superior, médio e inferior. Em 12% a 16% dos casos, há um sulco frontal intermediário, que segue dentro do giro frontal médio. O sulco central é o limite posterior do lobo frontal, enquanto a fissura inter-hemisférica é o limite superior-medial e o sulco lateral (fissura Silvana) é o limite inferior-lateral.

### 1.5 Há um Ponto Craniométrico para o Giro Frontal Inferior?

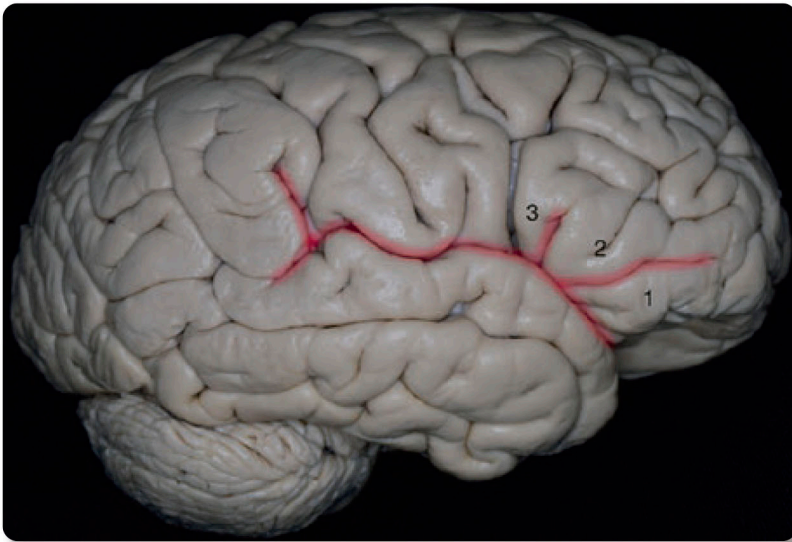
Há um ponto craniano importante denominado Stephanium (Estefânio), que se caracteriza pela união entre a sutura coronal e a linha temporal superior. Esse ponto está na mesma projeção da união entre o sulco pré-central e o sulco frontal inferior (Fig. 1.5). Portanto, abaixo da linha temporal superior, temos a projeção do giro frontal inferior, abaixo do qual temos o marco mais importante na superfície lateral, a fissura silvana.

O sulco lateral (fissura silvana) é o marco principal da superfície lateral, que é dividida em uma parte superior-lateral (relacionada com os lobos frontal e parietal) e uma parte inferior-lateral (relacionada com o lobo temporal) do sulco lateral. É possível reconhecer três ramos: anterior horizontal, anterior ascendente e posterior. No giro frontal inferior, os ramos anteriores, horizontal e ascendente, que formam um V, delineiam a parte triangular, com a parte orbitária localizada anteriormente e a parte opercular posteriormente. A parte orbitária está localizada superiormente ao teto orbitário e continua como o giro orbitário lateral na superfície basal, enquanto a parte opercular com a triangular cobre a parte anterior da ínsula como uma cortina (Figs. 1.6 e 1.7).

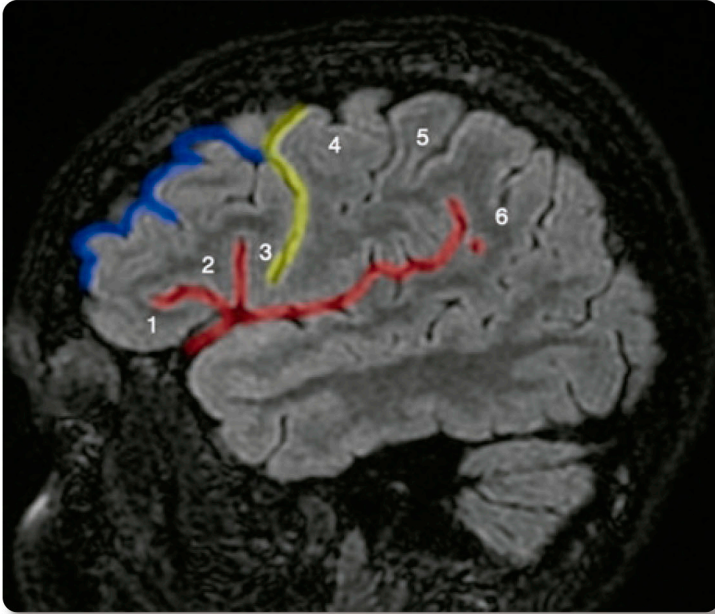
O ápice da parte triangular aponta na direção da fissura silviana. O ponto de união deses três ramos denomina-se ponto silviano anterior, um ponto cisternal. A parte triangular do giro frontal inferior aponta para o ponto silviano anterior e aponta profundamente ao límen da ínsula, onde a artéria cerebral média muda seu eixo de M1 para M2 porque nesse ponto a referida artéria muda seu eixo de direção de medial para lateral para anterior em direção posterior.



**Figura 1.5.** O ponto preto representa o ponto craniano Stephanium (Estefânio) em (A) e a conexão terminolateral do sulco frontal inferior e do sulco pré-central em (B). A linha vermelha (A) é a linha temporal superior, que encontra a sutura coronal no ponto preto, definindo o ponto craniano Stephanium (Estefânio) e representando a conexão terminolateral entre o sulco pré-central e o sulco frontal inferior.



**Figura 1.6.** Essa incidência lateral do cérebro ilustra a fissura silviana ou sulco lateral do cérebro (vermelho). O sulco tem diferentes ramos que separam o giro frontal inferior em três partes: orbitária (1), triangular (2) e opercular (3).

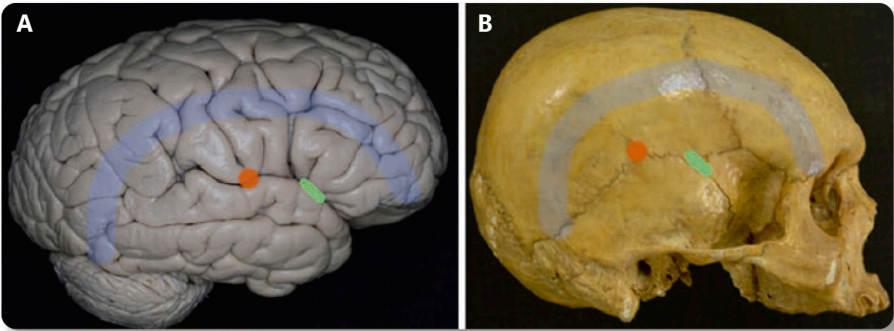


**Figura 1.7.** A sequência Cube-FLAIR de uma imagem de ressonância magnética do cérebro revela algumas das estruturas anatômicas estudadas em espécime cadavérico. A fissura silviana (vermelho) e seus ramos que delineiam a parte orbitária (1), a triangular (2) e a opercular (3). Além disso, o encontro da extremidade do sulco frontal inferior (azul) com o lado do sulco pré-frontal (amarelo), o giro pré-central (4), o giro pós-central (5) e o giro marginal (6) circundando a extremidade posterior da fissura silviana está sendo contínuo com o giro temporal superior.

O sulco lateral (fissura silviana), na sua porção esfenoidal se projeta obliquamente a partir de inferior para superior e de medial para lateral, sendo paralelo à asa menor do esfenóide. Esse sulco contém a artéria cerebral média e as veias silvianas.

A fissura silviana é representada na superfície craniana pela sutura escamosa; o ponto mais alto da sutura escamosa representa aquele onde o sulco central alcança a fissura silviana. O ptério, que é a região de união da sutura frontal-esfenoidal, da sutura esfenotemporal, da sutura esfenoparietal, da sutura escamosa e da sutura coronal, também é uma referência craniométrica para o ponto silviano anterior (Fig. 1.8).

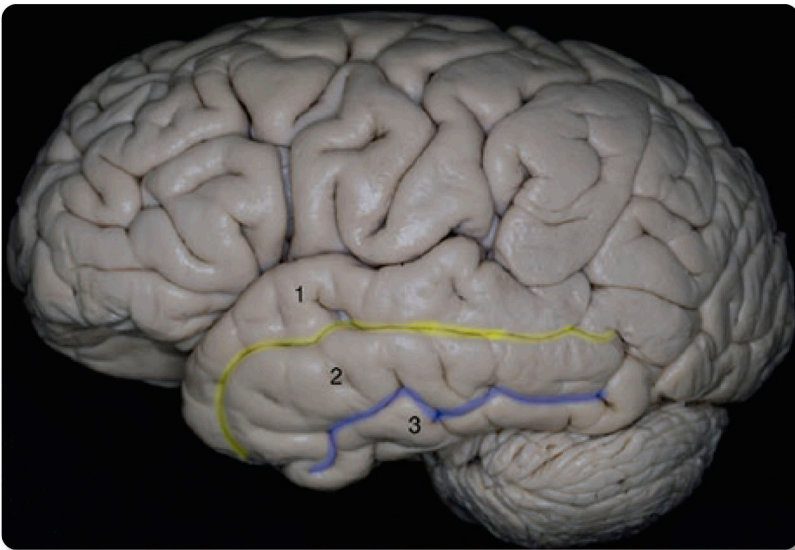




**Figura 1.8.** A linha temporal superior é representada em **B** pela linha azul, que também é uma projeção do sulco frontal inferior em **A**, e a presença do corpo caloso no cérebro e na superfície craniana. O ponto vermelho representa o ponto mais alto da sutura escamosa em **B** e o ponto onde o sulco central alcança a fissura silviana em **A**. O desenho alongado em verde representa o astério em **B** e o ponto silviano anterior em **A**.

## 1.6 Lobo Temporal

O lobo temporal está localizado abaixo do sulco lateral (fissura silviana) e tem dois sulcos horizontais, os sulcos temporais superior e inferior, na superfície lateral, que delimitam três giros horizontais, os giros temporais superior, médio e inferior (Fig. 1.9).

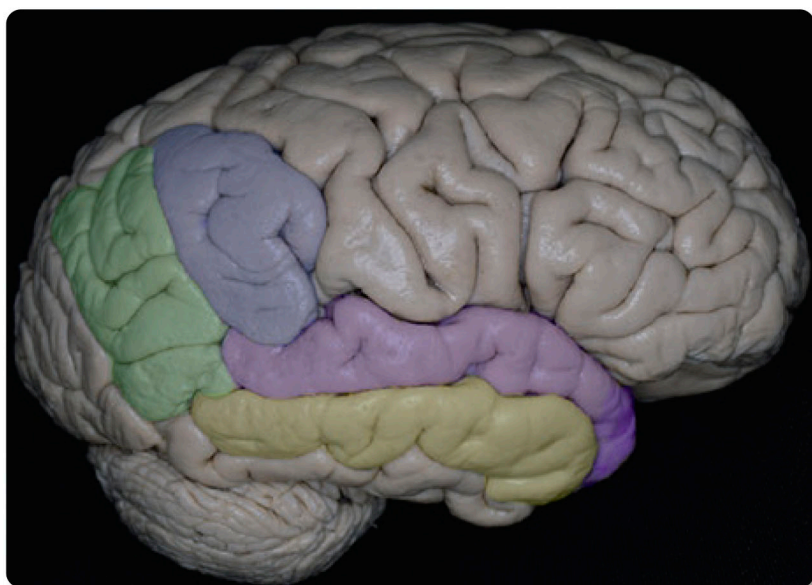

**Figura 1.9.** Incidência lateral do lobo temporal mostrando os dois sulcos que separam a superfície lateral em três giros: o temporal superior (1), o temporal superior (amarelo), o temporal médio (2), o sulco temporal inferior (azul) e o giro temporal inferior (3).

O giro temporal superior continua posteriormente como o giro supramarginal, também conhecido como “opérculo temporoparietal”. Essa correlação é de grande relevância durante a cirurgia porque, mesmo com as membranas aracnoides e vasos, é fácil identificar o sulco lateral do cérebro. Portanto, a principal dica cirúrgica é identificar a fissura silviana e inferir que, inferiormente, podemos encontrar o giro temporal superior, que continua, ao dobrar-se posteriormente, como o giro supramarginal, uma vez que o último é o limite posterior do sulco lateral (fissura silviana).

O sulco temporal superior se divide, como um “Y” horizontal, em dois ramos, sendo um o limite posterior do sulco supramarginal e o outro o ramo occipital, que é o limite inferior do giro angular (Fig. 1.10).

O giro temporal médio continua posteriormente, como giro angular, e profundamente corresponde ao estrato sagital e ao corno temporal do ventrículo lateral. O giro temporal inferior faz a comunicação entre a superfície lateral e a basal do cérebro e, profundamente, corresponde ao fascículo longitudinal inferior.



**Figura 1.10.** Ilustra a relação entre os dois giros vizinhos: o temporal superior (lilás) continua como giro supramarginal (azul), envolvendo a extremidade da fissura silviana. Da mesma forma, o giro temporal médio (amarelo) continua como o giro angular (verde).